LANE MEDICAL LIBRARY
SAN FRANCISCO
1904
Stanford University Library
OCT 30 1905

Ueber einen Fall

von

halbseitiger Sklerodermie

mit hochgradiger Atrophie, zugleich ein Beitrag zur Lehre der Metamerie.

Inaugural-Dissertation

zur

Erlangung der Doktorwürde.

Vorgelegt der

Hohen medizinischen Fakultät

der

Kgl. bayer. Friedrich-Alexanders-Universität Erlangen

von

Otto Kalb
aus Thalmässing.

Tag der mündlichen Prüfung: 15. Juli 1904.

Erlangen 1904.
Druck der Universitäts-Buchdruckerei von E. Th. Jacob.

Gedruckt mit Genehmigung der hohen medizinischen Fakultät zu Erlangen.

Dekan: Herr Professor Dr. L. Gerlach.

Referent: Herr Professor Dr. Fr. Penzoldt.

Meinen lieben Eltern

zur silbernen Hochzeit.

Digitized by the Internet Archive
in 2026

https://archive.org/details/IA40153716_0245

Die Sklerodermie ist eine Erkrankung der Haut, welche zunächst zu einer Verdickung, dann zu einer Verhärtung und schliesslich zur Atrophie derselben führt.

Die ersten Angaben über dieselbe stammen von Hippokrates (in seinem Werke de epidemiis). Von den übrigen Schilderungen aus früherer Zeit bleibt es zweifelhaft, ob sie auf Sklerodermie bezogen werden dürfen. Es finden sich nämlich ähnliche Krankheitsbilder beschrieben von: Galen 131—201 n. Chr. (de sanitate tuenda). Oribasius (Leibarzt des Kaisers Julian). Paulus von Aegina, Aëtius (6. Jhrh.) und Avicena (980—1037).

Aus dem Mittelalter werden von Zakutus Lusitianus (1634[1]) Diemerbroeck 1637[2]) und Helvetius 1678 zweifellose Fälle von Sklerodermie überliefert.

Curzio war der erste, der im Jahre 1752 eine erschöpfende und sachgemässe Schilderung der Krankheit entwarf in seiner Abhandlung: „Dissertation anatomique et pratique sur une maladie de la peau d' une espèce fort rare et fort singulière.

Sonst stammen aus dem 18. Jahrh. nur noch von Currie (1754) Haller (1768) und Lorrie (1777) präzise Beobachtungen dieser Krankheit.

Im 19. Jahrh war Alibert der erste, der durch eine Veröffentlichung vom Jahre 1817 das Interesse der medizinischen Welt von neuem auf jene Hautkrankheit lenkte. Hierauf erschienen in den nächsten Decennien eine Menge

[1]) De proxi med. admir. lib. III.

[2]) Anatomia corporis humani lib. VIII. cap. 1.

Veröffentlichungen, von denen wir die von Henke (1820) und Thirial (1845) hervorheben. Letzterer trennte als erster das Sklerema neonatorum der Säuglinge vom Sklerema adulturum der Erwachsenen. Ellie Gintrac (1847) brachte zuerst den Namen Skleroderma auf. Seit jener Zeit läuft eine ununterbrochene Kette von Beobachtungen bis in unsere Tage und besonders Eulenburg, Wolters, Dinkler, Mosler, Lewin und Heller, Kaposi und andere mehr haben sich um die Erforschung der Krankheit grosse Verdienste erworben.

Wir wollen im Folgenden zunächst in möglichst kurzen Zügen das Krankheitsbild der Sklerodermie charakterisieren, und zwar nur soweit, als eine Kenntnis desselben zum Verständnis des kasuistischen Beitrags nötig scheint. Dann folgt die ausführliche Mitteilung der Krankengeschichte dieses kasuistischen Falles und schliesslich die Würdigung der Besonderheiten desselben an der Hand des zuerst gegebenen Allgemeinbildes der Sklerodermie.

Die Sklerodermie.

Wir folgen hier im wesentlichen der Darstellung Lewin-Hellers, welche im Jahre 1895 eine ausführliche Monographie dieser Krankheit unter Veröffentlichung ca. 500 kasuistischer Fälle herausgaben. Nur soweit neuere Veröffentlichungen in Betracht kommen, ist durch ausführliche Literaturangaben auf diese hingewiesen.

Die Einteilungen der Sklerodermie

in verschiedene Gruppen sind ausserordentlich zahlreich. Wir greifen die Brocq's [1]) heraus, der folgendermassen trennt:

[1]) Brocq: Traitement des maladies de la peau, Paris.

1) **Die sekundären Sklerodermien**, hervorgerufen durch wiederholte Entzündungen oder chronische Oedeme. Diese Gruppe nähert sich den elephantiastischen Prozessen und wird gewöhnlich als „Pachydermie“ oder als „sekundäre Sklerodermie“ beschrieben.

2) **Das Sklerem der Neugeborenen**, eine schwere Krankheit des 1. Lebensalters, offenbar in Beziehung stehend zu Ernährungsstörungen.

3) **Die spontanen idiopathischen Sklerodermien**, von Brocq zu den Trophoneurosen gerechnet und in 2 Hauptgruppen geteilt:

A. Die diffusen Sklerodermien.

a) Die generalisierte, diffuse, fortschreitende Sklerodermie der Erwachsenen. (Sklerodermie oedemateuse de Hardy).

b) Sklerodactylie.

B. Die circumscripten Sklerodermien.

a) Die Morphoea bezw. Sklerodermie en plaques.

b) Die Sklerodermien en bandes;

zu dieser letzteren Gruppe gehört, wie wir vorwegnehmend bemerken, unser kasuistischer Beitrag.

Die sekundären Sklerodermien sowie das Sklerem der Neugeborenen wollen wir, weil nicht hieher gehörig, im Nachfolgenden unberücksichtigt lassen; auch die übrigen Formen mit Ausnahme der Sklerodermie en bandes sollen weniger ausführlich behandelt werden.

Zunächst die **Aetiologie** der Sklerodermie. Dieselbe ist durchaus noch nicht einheitlich klargestellt und bietet deshalb eine Fülle von Einzeltatsachen. Das weibliche Geschlecht liefert 67 % der Erkrankten [1]), ist somit

[1]) Nach Lewin-Heller von 435 Fällen 292 Frauen.

doppelt so stark beteiligt wie das männliche. In Frankreich ist die Sklerodermie prozentual doppelt so stark verbreitet wie im deutschen Sprachgebiet; eine Tatsache, die von Lewin-Heller mit der grösseren Häufigkeit der Nervenkrankheiten in jenem Lande in ursächlichen Zusammenhang gebracht wird. Dies wird auch als Grund für die Zunahme der Sklerodermie in den letzten Jahrzehnten angeführt. Im übrigen besteht jedoch durchaus keine Rassendisposition für die Sklerodermie.

Die meisten Sklerodermiefälle entstehen in der Zeit der höchsten körperlichen Ausbildung, speziell zur Zeit der höchsten Entwicklung der geschlechtlichen Tätigkeit, somit vom Ende des 2. bis zur Mitte des 4. Dezenniums. Im höchsten Alter zeigt sich eine auffallende Abnahme, auch im 1. Dezennium ist die Zahl der Erkrankungen eine viel geringere. Der Beruf ist ohne Einfluss, desgleichen Arteriosklerose und Menopause. Von einer hereditären Disposition kann nicht die Rede sein.

Als Ursache der Erkrankung werden von Lewin-Heller bei 500 Fällen am häufigsten angegeben: Erkältung (53 mal), Trauma, Panaritien, Abscesse (29 mal) Rheumatismus (24 mal) seltener: Hysterie, Krämpfe, Nervosität, Chorea (15 mal) sowie Kummer, Not, geistige Ueberanstrengung, Schreck, Erregung (15 mal), Störungen der Menstruation (11 mal). Unzweifelhaft wurde der Anschluss der Sklerodermie sehr häufig an Erkältungen und Durchnässungen beobachtet und trat hier der Beginn oft schon nach 24 Stunden ein. Hervorzuheben ist endlich noch der Anschluss der Sklerodermie an Scharlach und Erysipel. Dagegen spielen die am häufigsten zu sekundären Leiden disponierenden chronischen Infektions- und Konstitutionskrankheiten (Tuberkulose, Malaria, Syphilis etc.) in der Aetiologie der Sklerodermie keine wesentliche Rolle. Ebenso ist die Beobachtung Schäffers,

dass der Beginn der Sklerodermie mit dem Schwund einer Struma zusammenfiel, bisher nur von G. Singer bestätigt worden.

Der **Ort der ersten Lokalisation** ist sehr verschieden. Doch ist bemerkenswert, dass nach Lewin-Heller unter 900 Einzelbeobachtungen die meisten Erkrankungen auf die obere Extremität fallen, die wenigsten, nämlich 123 = 17%, auf die untere Extremität treffen und unter diesen wiederum nur 2 den Unterschenkel und 2 die Zehen und nur 1 die Fusssohle. Schleimhäute und Genitalien sind sehr selten ergriffen. Nur in 2 Fällen war nach Lewin-Heller der Prozess halbseitig angeordnet und kann auch mit Hemiatrophia facialis kompliziert sein. In der späteren Zeit wurden noch mehrere derartig halbseitige Fälle veröffentlicht, im Ganzen 7, worauf wir später noch zurückkommen. 21 mal trat die Sklerodermie entsprechend dem Verlauf eines grossen Haut- oder Muskelnerven auf, in 25 Fällen wurde zwar auch ein streifenförmiges Auftreten beobachtet, jedoch ohne dass man einen Zusammenhang mit dem Nervengebiet zweifellos hätte konstatieren können.

Symptome.

Wolters unterscheidet bei der Sklerodermie 3 Stadien.

1) Stadium oedematosum.
2) „ elevatum oder das Stadium der Sklerose.
3) „ atrophicum.

Daneben besteht natürlich auch die mehr klinische Einteilung in akute und chronische Fälle zurecht.

Prodrome.

Diesen 3 Stadien gehen noch häufig **Prodrome** voraus. Doch sind dieselben nicht konstant und scheinen nach Wolters bei den akut einsetzenden Fällen über-

haupt zu fehlen. Nach Lewin-Heller ist Fieber in 1% beobachtet. Ikterus fand sich 1 mal, schlechtes Allgemeinbefinden 6 mal, schlaganfallähnlicher Zustand 7 mal.

Sensible Störungen sind in diesem Vorstadium ziemlich häufig und zwar werden sowohl Schmerzhaftigkeit der Haut, als auch Parästhesien angegeben. Diese bestehen in einem Gefühl von Taubheit, Eingeschlafensein, Kältegefühl, mehr oder weniger heftigem Jucken, rheumatischen Schmerzen; auch eigentliche Neuralgien können an den verschiedensten Körperstellen vorkommen, und als solche bestimmt lokalisiert oder ziemlich vage auftreten.

Für vasomotorische Störungen sprechen: vorübergehende Kältegefühle oder Asphyxien, Rötungen besonders fleckweise auftretend, Blutungeu und Oedeme.

Als trophische Störungen sind zu nennen: Mit Parästhesien einhergehende Bildung von Bläschen und flachen Ulcerationen, schmerzhafte Rhagaden, Hyperkeratosis, Schwielenbildung und kleienförmige Abschuppung.

Nach Ablauf längerer oder kürzerer Zeit kommt es nun an Ort und Stelle der prodromalen Erscheinungen oder auch an Hautpartien, welche vorher keine derartigen Erscheinungen boten, zum Auftreten der typischen Erscheinungen der Sklerodermie. Das erste Stadium, das **Oedem,** ist nicht konstant vorhanden, weshalb es von manchen Autoren noch zu den Prodromen gerechnet wird, besteht meist nur kurze Zeit, und zeigt eine serös durchtränkte oft glänzende Haut. Ruft hier der Fingerdruck keinen Eindruck mehr hervor, so beginnt das 2. Stadium, das **Stadium elevatum** oder das der **eigentlichen Sklerose.** Die Haut ist dabei glänzend, gespannt, verdickt und hart. Die Härte schwankt zwischen leichter Derbheit und marmorartiger Consistenz. Falten und Runzeln der Haut verstreichen; eine Hautfalte kann in vielen Fällen nicht mehr aufgehoben werden, da die Haut ihre Verschieb-

lichkeit auf der Unterlage verloren hat. Im **Stadium der Atrophie** sinken dann die ursprünglich erhabenen Stellen ein. Dabei kann der Prozess in die Tiefe greifen, so dass Fascien, Muskeln und Knochen an der Atrophie teilnehmen. Schon leichte Bewegungen rufen in diesem Stadium oft blutende Einrisse der Haut hervor. Stärkere Bewegungen sind in diesem, wie im 2. Stadium infolge der Panzerung der Gelenke durch die Haut meist nicht möglich. Der Körper kann zuletzt wie in einem Kürass stecken, das Gesicht wird mumienartig, die Züge starr.

Bei diesen hochgradigen Veränderungen der Haut ist es interessant, wie wenig im Allgemeinen die physiologischen Funktionen dieses Gebildes beeinträchtigt werden.

Die **Hautperspiration** hat auch in ausgedehnten Fällen keine Veränderung erlitten, auch die **Resorptionsfähigkeit** scheint nicht herabgesetzt.

Die Angaben über das **Verhalten der Schweisssekretion** sind sehr schwankend und zeigen schon dadurch allein, dass eine einheitliche Beeinflussung dieser Funktion nicht stattfindet. Hyperidrosis und Anidrosis werden in buntem Wechsel für affizierte und nicht affizierte Hautstellen angegeben und auch die Versuche mit Pilocarpininjektionen (Naumann, Kaposi) haben die widersprechendsten Resultate geliefert.

Die **Talgsekretion** wird von der Mehrzahl der Beobachter als vermindert angegeben, doch finden sich auch nicht wenige Angaben, die das Gegenteil behaupten.

Die **Sensibilität** kann gestört oder ungestört sein; in 76 Krankengeschichten fanden Lewin-Heller das letztere Verhältnis direkt angegeben, in ungefähr der gleichen Anzahl das erstere Verhältnis.

Diese **Sensibilitätsstörungen** sind entweder Parästhesien (Gefühl von Taubsein, Prickeln, Brennen) oder es

handelt sich um Hyperästhesien oder Anästhesien, welch' letztere ineinander übergehen können, auch zuweilen nebeneinander bestehen. Wolters nimmt an, dass alle derartigen Sensibilitätsstörungen erst im Stadium der Atrophie zustande kommen, und zwar meist auf rein mechanische Weise, eine Ansicht, der Lewin-Heller auf's energischste widerspricht. Die **Empfindungsleitung** kann verlangsamt, auch der Tastsinn beeinträchtigt sein. **Schmerzen** sind relativ häufig, sie können dumpf oder ziehend sein, können spontan auftreten oder bei Berührung, auf Druck, bei Bewegung. Letztere haben wohl ihren Grund in einer rein mechanischen Zerrung der Hautnerven in der gesamten Haut; die spontan auftretenden Schmerzen sind vielleicht durch den Druck des Exsudates im 1. Stadium, oder durch Neuritis zu erklären. Die Angaben über die Veränderung des **Hautwiderstandes gegen den galvanischen und faradischen Strom** sind direkt widersprechend, indem Erhöhung, Verminderung und Gleichbleiben angegeben wird. Ausgiebige Untersuchungen in dieser Hinsicht fanden besonders von Herzog, Eulenburg und Lewin, in neuester Zeit auch von Friedheim[1]) und Sternthal[2]) statt.

Als **vasomotorische Störungen** werden ausser den schon früher angeführten Dingen genannt: Entstehung von Varicen auf sklerosierten Stellen, Urticaria, Quaddeln und Urticaria factitia, verschieden gefärbte rote und lila Flecke der Haut, ringförmige Umrahmung der Krankheits-Inseln u. s. w.

Als **trophische Störungen** bezw. als möglicher Weise von trophischen Störungen abhängige Erkrankungen

[1]) Friedheim, Beitrag zur Kenntnis der Sklerodermie, Münchener medizinische Wochenschrift 1895. Bd. 42. S. 440 ff.

[2]) Sternthal, Beitrag zur Kasuistik der Sklerodermie, Archiv für Dermat. und Syphilis 1898. Bd. 44. S. 298 ff.

wurden angegeben: Desquamation (kleienförmige Abschuppung bis zur Abblätterung dicker weisser Schuppen) Ekchymosen, Ekzem, Psoriasis vulgaris, Herpes zoster, pustulobullöse Eruptionen, Urticaria. Infolge von Muskel- und Fett- etc. Verminderung kommt es namentlich über Knochenvorsprüngen zu Decubitus (Neusser.). Eigentliche Ulcerationen wurden von Lewin-Heller in 900 Fällen 48 mal beobachtet. Als trophische Störung wird auch — ob mit Recht mag dahingestellt bleiben — die Atrophie der unter der Haut gelegenen Partien aufgefasst. Es ergab sich nach Lewin-Heller nach Abrechnung der Fälle von Sklerodactylie unter 400 Fällen 15 mal Atrophie des Fettes, 20 mal Atrophie der Muskeln und Knochen, nur 2 mal Atrophie der Extremitäten, 4 mal Atrophie des Armes. Auch die Veränderung der Behaarung (Canities, circumscripter Haarausfall, Trockenheit und Brüchigkeit der Haare) werden als trophische Störungen rubriziert.

Die **Temperatur der Haut** ist an den affizierten Stellen oft verändert und hängt mit den lokalen Störungen der Blutzirkulation zusammen. Ist im ersten Stadium Gefässparalyse vorhanden, so wird die Temperatur höher sein. Umgekehrt wird es zur Herabsetzung der Temperatur kommen, wenn im Verlauf des Prozesses endarteriitische Prozesse oder rein mechanische Compression zur Verödung der Gefässe geführt haben. Kälte und Cyanose der Haut werden sehr häufig angegeben, und das subjektive Kältegefühl ist manchmal eine Hauptklage der Patienten.

Pigmentierungen entstehen durch Veränderungen des Blutfarbstoffes; sie können sowohl bei der Abheilung wie bei der Atrophie zurückbleiben, auch finden sie sich an nicht sklerodermatischen Stellen und dort zuweilen wohl auch als Vorläufer einer sich später entwickelnden Sklerodermie, oder als das erste Zeichen der beginnenden Erkrankung (Biro.) Meist ist das Pigment von brauner

oder gelbweisser Farbe und dunkelt oft noch nach. Manchmal ist die Pigmentierung so stark, dass der Verdacht auf Morbus Addisonii erweckt wird, mit welchem Complikationen beobachtet worden sind. (Die diesbezügliche Differenzialdiagnose siehe weiter unten). Vitiligoähnliche Entfärbungen sind meist auf Narben zurückzuführen.

Mobilitäts-Störungen (Lewin-Heller, Nothafft.) Wie schon oben erwähnt, greift der Prozess oft direkt von der Haut und dem Unterhautzellgewebe auf Muskeln und Knochen über. Eine derartige Sklerose des Muskels wurde von Schulz, Dinkler und Goldschmidt mikroskopisch nachgewiesen und hat oft eine Beschränkung der Bewegungsfähigkeit zur Folge. Im Bereiche einer derartigen Atrophie fühlt sich dann der Muskel meist derber an. Thibierge behauptet, dass in allen einigermassen ausgebildeten Fällen eine derartige Muskelatrophie vorhanden ist. Häufig ist die Muskelkraft herabgesetzt; auch tritt früher Ermüdungsgefühl ein. Die elektrische Erregbarkeit sinkt vielfach, kann auch vollständig aufhören. Neben dieser „aktiven Atrophie" lässt sich eine Inaktivitäts-Atrophie als Ursache des Muskelschwundes, durch die panzerartige Einschnürung veranlasst, nicht von der Hand weisen. Letztere ist auch der Grund, weshalb zuerst die Funktionen gestört sind, welche die feinsten Bewegungen erfordern (Oeffnen des Mundes, Bewegungen der Augenlieder, Minenspiel.) Bei Affektionen des Gesichtes kann der Mund so hochgradig verengt werden, dass das Kauen unmöglich wird und die Kranken verhungern. Sklerodermie des Thorax kann so weit gehen, dass die Kranken an Atemstörungen zu Grunde gehen. An den Extremitäten sind namentlich Bewegungsbeschränkungen in den Gelenken beobachtet. Die Sklerodermie der Beine kann schlürfenden Gang, Hinken, Genu valgum und Pes valgus hervorrufen; die Patienten machen

schliesslich nur mehr kleine Schritte, und das Treppensteigen ist oft unmöglich.

Der **Allgemeinzustand** der Erkrankten ist in leichten Fällen häufig gar nicht alteriert. Doch sind Fälle beschrieben, bei denen der Prozess auch auf die inneren Organe (Herz, Lunge, Leber, Gehirn etc.) übergriff und dann natürlich zu Allgemeinstörungen führte. Dass übrigens auch hochgradige Veränderungen allein der Haut, eines für die Erhaltung der Körperfunktionen so wichtigen Organes, weitere Folgeerscheinungen nach sich ziehen müssen, ist selbstverständlich. Dyspnöischer Beschwerden bei Thorax-Sklerodermie wurde schon oben gedacht, weiter werden angegeben: Vor allem Störungen der Funktionen des Digestionsapparates: Magenbeschwerden, Leibschmerzen, Salivation (inf. d. Schluckbehinderung) Erbrechen, Obstipation, Diarrhöen und infolgedessen häufig Gewichtsverlust. Wiederholt ist leichte Albuminurie beobachtet, ferner je einmal Glykosurie, Verminderung des Harnstoffes, Phosphaturie, Enuresis nocturna, Blasenbeschwerden, endlich Emphysem, Tuberkulose, Bronchitis und Lungencirrhose. Eine Fülle von Einzelbeobachtungen, welche hier lediglich zu dem Zwecke erwähnt werden, um nachher bei der Krankengeschichte nicht durch die Aufführung einer Menge negativer Untersuchungs-Resultate zu verwirren.

Die **Beteiligung des zentralen Nervensystems** ist in einer grossen Reihe von Fällen nachgewiesen. Hereditäre Belastung für Nervenkrankheiten ist nach Lewin-Heller in 1% der Erkrankung vorhanden. Von nervösen Erscheinungen bei den Patienten selbst ist angegeben: Hysterie, Hypochondrie, geistige Depression und andere Psychosen, ferner Schwindel, Schlaflosigkeit, Klopfen im Kopf, Congestionen, Migräne, Synkope Anfälle mit kurz dauernder Bewusstlosigkeit, „Nervenanfälle“, Hyper-

ästhesie bei Druck auf die Wirbelsäule, Muskelzuckungen und Krämpfe, auch Bilder der Myelitis und der Tabes werden vorgetäuscht. Komplikationen durch Syringomyelie und Hemiatrophia facialis sind beobachtet. Auf Beteiligung der Hirnnerven bes. des Facialis weisen manche Beobachtungen hin. Die Reflexe, bes. die Sehnenreflexe verhalten sich sehr verschieden, sie können ungeschädigt, aufgehoben oder erhöht sein.

Verlauf und Prognose.

Die Sklerodermie kann sich nach kürzerer oder längerer Zeit über den ganzen Körper ausdehnen, kann circumscript bleiben oder kann endlich ganz zurückgehen. Lewin und Heller rechnen 16% Heilung, 30% Besserung, 29% letal verlaufende Fälle. Die Besserung kann eine bleibende oder vorübergehende sein; sie tritt häufig aus dem 1. und 2. Stadium ein, jedoch begreiflicherweise fast nie aus dem 3. Stadium, dem der Atrophie. Prognostisch am günstigsten scheinen die circumscripten Formen zu sein; dieselben schwinden oft ohne Spuren zu hinterlassen; oft bleiben Pigmentierungen oder leichte Atrophien zurück. Diffuse Formen, die sich mitunter sekundär aus den circumscripten entwickeln, haben eine ungünstigere Prognose, die ungünstigste kommt der Sklerodactylie zu. Auch ist für alle Arten der Sklerodermie die Voraussage bei Erwachsenen relativ ungünstiger, bei Kindern dagegen gehen auch diffuse Formen oft völlig zurück.

Diagnose.

Dieselbe ist leicht, wenn das zweite Stadium in typischer Weise entwickelt ist. Im Prodromalstadium, wo oft nervöse Symptome das Bild verwirren, ist es oft unmöglich, die Diagnose zu stellen. Auch im Stadium ödematosum ist dieselbe nicht leicht, es müssen hier differentialdiagnostisch constitutionelle Oedeme und bes. das Oedema

persistans berücksichtigt werden. Uebrigens kann die Sklerodermie auch längere Zeit unter dem Bilde eines chronisch squamösen Ekzems oder des Lupus erythematodes verlaufen. Auch Verwechslungen mit Elephantiasis können im ödematösen und primär indurativen Stadium vorkommen. Ebenso ist die circumscripte Sklerodermie in manchen Fällen nur schwer von Lepra oder Scirrhus zu trennen. Endlich ist bei starker Pigmentierung noch die Verwechslung mit Morbus Addisonii möglich. Hier entscheiden das Auftreten der eigentümlichen Härte, sowie der Mangel von Pigmentierungen an den Schleimhäuten für Sklerodermie.

Therapie.

Nicht nur der gesamte Arzneischatz der Medizin, sondern auch alle therapeutischen Techniken bis zur Massage und Elektrizität sind hier versucht worden. Leider trifft auch hier der Satz zu, dass die Zahl der Heilmittel, die gegen eine Krankheit empfohlen werden, im umgekehrten Verhältnis zu ihrer Wirksamkeit stehen. Manche Verfasser begründen sogar ihre therapeutischen Empfehlungen damit, dass dieselben im schlimmsten Falle zwar nichts nützen, aber wenigstens nichts schaden. Es scheint, dass die Sklerodermie, wenn sie Tendenz zur Heilung zeigt, auch ohne und trotz aller Therapie heilt. Doch ist es nach übereinstimmenden Erfahrungen zweckmässig, diese Tendenz durch Massage, Elektrizität und Bewegungsübungen, sowie durch die innerliche Darreichung von Eisen, Arsen und anderen Roborantien, endlich vor allem durch kräftige Ernährung zu unterstützen. Die in neuerer Zeit wieder von A. Philippson [1]) u. a. warm empfohlene Behandlung mit Salicylpräparaten und deren

[1]) A. Philippson. Die Behandlung der Sklerodermie. Deutsche med. Wochenschrift B. XXIII. 1897. pag. 528 ff.

Derivaten hat sich in vielen Fällen nicht bewährt, ebenso scheint die Thyreoidea-Therapie wenig aussichtsvoll. Dagegen sind in neuerer Zeit Thiosinamin Injektionen gegen die Verhärtung und Schrumpfung im 2. und 3. Stadium mit viel Erfolg verwendet worden.

Todesursachen und Sektionsergebnisse.

Die Sklerodermie kann unmittelbar zu Marasmus führen, oder mittelbar durch Beschränkung der Nahrungsaufnahme. Die Behinderung der Atmung, die schon wiederholt erwähnt wurde, kann ebenfalls primär und sekundär, durch Begünstigung einer tuberkulösen Infektion, letalen Ausgang bewirken. Endlich können die häufigen Ulcerationen pyämische oder septische Prozesse veranlassen. Sicher ist, dass in vielen Fällen die Todesursache in keiner direkten Beziehung zur Sklerodermie steht. Deshalb interessiert uns von den zahlreichen (28 nach Lewin-Heller) zum teil sehr genauen Sektionsberichten nur weniges: 2mal Obliteration des Ductus thoracicus, 2mal Schilddrüsen-Anomalien, 1 mal Sympathicus-Erkrankung, 10 mal Veränderungen im Gehirn, 7 mal Veränderungen im Rückenmark. Dieselben sind zum Teil Degenerationen gewisser Nervenbahnen, zum Teil Nebenbefunde, die so alltäglich sind, dass sie nur mit Gewalt in einen ätiologischen Zusammenhang mit der Sklerodermie gebracht werden können.

Bevor wir auf die Anatomie und Pathogenese der Sklerodermie eingehen, wollen wir noch kurz Morphoea und Sklerodactylie streifen.

Morphoea und Sklerodactylie.

Beide sind von den verschiedensten Autoren von der Sklerodermie abgetrennt worden, erweisen aber mikroskopisch ihre unbedingte Zugehörigkeit zu diesem Prozess.

Die **Morphoea** kann man nach Bessniers als eine besondere Form der partiellen circumscripten Sklerodermie auffassen. Als besonderes Kennzeichen gilt, dass die kleinfleckige Einzeleruption von einem „lilac ring“ umgeben ist.

Die **Sklerodactylie** zeichnet sich durch ihre Lokalisation an den Fingern aus, und tritt allein oder mit diffuser Sklerodermie kombiniert auf; charakteristisch sind die starken Funktionsstörungen, die durch das konstante Uebergreifen des Prozesses auf Sehnen, Muskeln und Knochen bedingt sind. Die Prognose ist bei dieser Form, wie schon erwähnt, besonders ungünstig.

Anatomie.

In einer Reihe von Fällen sind exakte mikroskopische Untersuchungen erkrankter Hautstellen von kompetenter Seite ausgeführt worden, und wenn auch in Einzelheiten noch Meinungsverschiedenheiten bestehen, so stimmen doch im Wesentlichen die Resultate überein.

Die verschiedenen Formen der Sklerodermie lassen sich mikroskopisch nicht trennen. (Wolters, Dinkler). Diesem Ergebnis wird nur von Unna widersprochen.

In der eigentlichen **Epidermis** sind keine einheitlichen Veränderungen konstatiert worden. Das Stratum corneum ist bald etwas verschmälert, bald etwas verbreitert, bald auch normal. Stratum granulosum und spinosum ist unverändert, das Stratum cylindricum zeigt zuweilen Pigmentvermehrung.

Der eigentliche Prozess sitzt im **Corium** und zwar im Stratum reticulare. Im Bereich des Stratum papillare ist lediglich eine Abflachung der Papillen wahrzunehmen, daneben häufig eine Vermehrung des Pigmentes. Das Stratum reticulare ist soweit verändert, dass es aus breiten, homogen erscheinenden, fest verfilzten Zügen besteht; ein-

zelne Fibrillen sind nicht mehr differenzierbar. Es handelt sich hierbei wahrscheinlich nicht um eine Vermehrung der Fibrillen, sondern lediglich um eine Vergrösserung; dieselbe würde auf einer Durchtränkung mit einer gerinnungsfähigen Masse, auf der Aufnahme einer albuminoiden Substanz beruhen. Tritt dann das Stadium der Atrophie ein, so schrumpfen die gequollenen Massen und führen dadurch zu einer sekundären Veränderung der Bindegewebszellen und der elastischen Fasern. Eine aktive Veränderung an diesen beiden Gewebsteilen wird von verschiedener Seite, neuestens auch von Zarubin [1]) entschieden bestritten, von v. Nothafft [2]) und anderen ausdrücklich behauptet. Das Pigment ist zweifellos vermehrt, am meisten natürlich in der Nähe der Gefässchen; es stammt offenbar von kleinen Blutaustritten, die unter dem Einfluss kleiner Schädlichkeiten aus den Gefässen stattfinden.

Die **Blutgefässe** selbst zeigen starke Veränderungen, die besonders von Rasmussen, Neumann, Dinkler und Wolters untersucht worden sind. Die Capillargefässe sind an Zahl bedeutend verringert, zeigen eine Kernvermehrung und eine dadurch bedingte mässige Verdickung der Wandung; stellenweise scheinen sie völlig verödet. An den grösseren Gefässen zeigt vor allem die Intima und Adventitia stärkere Veränderungen. Das adventitielle Gewebe ist zuweilen ganz geschwunden, zuweilen zeigt es eine kleinzellige Infiltration. In der Intima ist das Endothel stark gewuchert und mit Rundzellen durchsetzt; durch diese Veränderung kann es zu Gefässverengerungen, sogar zum vollkommenen Verschluss, kommen.

[1]) Zarubin, zur Histologie der Sklerodermia circumscripta. Archiv für Dermat. u Syph. B. 55. 1901. pag. 49 ff.

[2]) A. v. Nothafft, Zentralblatt für Pathologie und pathologische Anatomie 1898. B. 9. S. 944 ff.

Daneben finden sich stets ganz normale Gefässe. „Ueber einen wichtigen Teil der Gefässe, die Gefässnerven, fehlen alle pathologischen Erfahrungen". (Lewin-Heller).

An den Schweissdrüsen spielen sich lediglich passive Prozesse ab vor allem durch Kompression, ebenso an den Haaren und Talgdrüsen. In der Umgebung dieser Gebilde sind zuweilen kleinzellige Infiltrationen wahrnehmbar. Dieselben finden sich auch im Gewebe zerstreut.

Vom Corium aus setzen sich Bindegewebsbündel in breiten Zügen in das **Unterhautzellgewebe** fort. Die Zunahme der hier normaler Weise vorkommenden Bindegewebssepta ist eine so bedeutende, dass dadurch der dem Fettgewebe angewiesene Raum an zweite Stelle treten muss. Letzteres ist in viele Träubchen zersprengt, welche von konzentrischen Bindegewebsfilzen eingeengt sind. Das ganze Stratum subcutaneum ist auf diese Weise stark verschmälert.

Die Muskeln haben Dinkler, Goldschmidt und Mery eingehend untersucht. Letzterer[1]) konstatiert, dass hier unter dem Einfluss einer End-, Mes- und Peri-Arteriitis eine reichlichere Bindegewebswucherung stattfindet. Diese führt zu einer Verschmälerung der Muskelelemente und zu einer Auseinanderdrängung derselben ohne besondere Degenerationszeichen.

Die **Knochen**, besonders von Lagrange und Wolters[2]) an Sklerodactylie-Fällen genauer untersucht, zeigten Atrophie der eigentlichen Knochensubstanz, so dass die Spongiosa dicht unter dem Periost lag. Das Knochengewebe selbst war von unregelmässigen, überall „angenagten" Bälkchen gebildet, die grosse mit Fettzellen und embryonalen

1) Mery, Semaine medicale 1896. p. 9.

2) Wolters, Zur pathologischen Anatomie der Sklerodactylie; Archiv für Dermatologie und Syphilis 1895 B. XXX. S. 323.

Zellen ausgefüllte Hohlräume in sich fassten. Die Oeffnungen der Haverschen Kanäle waren erweitert, die darin befindlichen Gefässe von Fettzellen und wucherndem Bindegewebe umgeben.

Auch im Gehirn, Rückenmark und in den peripheren Nerven, in Lunge, Leber, Milz, Lymphdrüsen, Schilddrüse und Herzmuskel sind schon ähnliche Prozesse nachgewiesen (A. v. Nothafft).

Somit kann man aus den pathologischen Befunden behaupten, dass die Sklerodermie entgegen ihrem Namen nicht blos eine Erkrankung der Haut, sondern des Gesamtkörpers ist, wenn sie auch in den meisten Fällen in der Haut entsteht und auf dieselbe beschränkt bleibt. Der Prozess stellt keine Entzündung im vulgären Sinne dar, lässt sich jedoch wohl in Virchows Kapitel der proliferierenden Entzündungen einreihen und zeigt nahe Verwandtschaft zu den degenerativen Prozessen; in diesem Sinne lässt er sich als chronische infiltrierende und ödematisierende Entzündung definieren, welche in schliesslicher Induration ihren Abschluss findet. Ob diese lokalen Veränderungen primäre sind, oder ob sie in Abhängigkeit pathologischer Veränderungen übergeordneter Organe (etwa der Nerven) entstehen, diese Frage lässt sich nach dem heutigen Stande unserer Technik auf mikroskopischem Wege nicht lösen. Die Lösung der Frage auf anderem Wege wird aber stets nur den Wert einer Hypothese behalten.

Die Pathogonese der Sklerodermie.

1) Die nervösen Theorien.

Eine **Angiotrophoneurose** ist die Sklerodermie nach Lewin-Heller; dieselbe könne sowohl von den peripheren Nerven als auch vom zentralen Nervensystem

ausgehen. Für letzteres spricht namentlich nervöse Belastung und die Kombination mit anderen Nervenkrankheiten.

Als Stütze für diese Theorie wird ferner das Auftreten der Affektion in symmetrischer Weise, im Gebiete eines Haut- oder Gefässnerven in band- oder streifenförmiger Weise angeführt. Störungen irgend einer Sensibilitätsqualität sollen ebenfalls für diese Auffassung sprechen. Dabei wird selbstverständlich das Vorhandensein trophischer oder vasomotorischer Störungen vorausgesetzt. Was hierunter von Lewin-Heller verstanden wird, wurde oben erwähnt. Zur gleichen Hypothese kommen Herxheimer, Eulenburg, Mosler, Mendel und eine Menge anderer Forscher.

An eine **primäre Affektion des Sympathicus** oder **anderer, peripherer, Nerven** denkt Schwimmer, ebenso Brissand, an eine **Neuritis** Rosenthal, dabei gibt allerdings eine ganze Reihe von Autoren zu, dass von Seite des Nervensystems nicht die geringsten Störungen vorhanden waren; ebenso ist von pathologisch-anatomischer Seite die trophische Theorie nur sehr dürftig gestützt. Trotzdem zählt sie wohl zur Zeit die meisten Anhänger.

2) Die vasculären Theorien.

Vidal, Babes, Mery und Croker wiesen schon früher auf die mikroskopischen Veränderungen der Gefässstruktur hin. In neuester Zeit sind es vor allem Wolters und Dinkler, welche betonen, dass das Primäre des Prozesses die Erkrankung der Gefässe sei, welche sich pathologisch-anatomisch als Peri-, Mes- und Endarteriitis fibrosa charakterisiere. Beide wenden sich mit Heftigkeit gegen die nervöse Hypothese, welche nur ein neues x für eine alte Unbekannte setze; auch widerlegen die Verfasser die alleinstehende Hypothese Unnas, der

in der Wucherung des collagenen Gewebes das Primäre erblickt, durch Hinweis auf das Vorkommen der Sklerodermie in Organen mit geringem collagenem Gewebe (Herz, Leber etc.). Was freilich den Prozess in den Gefässen veranlasst, verraten uns Wolters u. Dinkler nicht. Doch haben die Anschauungen beider den Vorteil, dass sie nur das behaupten, was sich beweisen lässt, und wohl deshalb gerade in neuerer Zeit unter den Gegnern bloser Hypothesen viel Anhänger gewonnen. (Friedheim, Sternthal, Kaposi, Neumann).

Nur praetereundo seien hier noch zwei Befunde erwähnt, welche die Pathogenese der Sklerodermie verschuldet haben sollen. Heller brachte die durch die Sektion erwiesene **Obliteration des Ductus thoracicus** und die dadurch angeblich bewirkte Lymphstauung mit der Krankheit in ursächlichen Zusammenhang. Harley. Edel[1]) und andere erblicken in einem gleichzeitig bestehenden **Vitium cordis** (meist Mitralinsuffizienz) mehr als eine zufällige Komplikation.

3) Die infektiösen Theorien.

Zuerst von Hoppe-Seyler ausgesprochen, wurde die Vermutung einer Intoxikations- oder Infektionskrankheit bald auch von Kühlau, Fuchs und Graham angenommen. Letztere dachten an rheumatismus-ähnliche Infektionen; Rasmussen und andere betrachteten die Sklerodermie als Folge des Erysipels oder von Eiterungen oder als Nachkrankheit der Malaria, Pneumonie und anderer Infektionskrankheiten. Auch Neumann[2]) und Ehrmann[3]) treten neuestens für die Anschauung ein, dass es sich um

1) Edel, Paul Ludwig, Ueber Sklerodermie, München 1898.

2) Neumann, Archiv für klinische Medizin, 1901 B. 70.

3) Ehrmann, Archiv für Dermat. und Syph., LIX. p. 269.

einen Zustand chronischer Antointoxikation handle. Der Versuch Mikroorganismen zu züchten, ist aber stets misslungen, sowohl Hoppe-Seyler, als auch Nikolaier, Dinkler und Wolters.

4) Die Schilddrüsentheorien.

Schilddrüsenverkleinerung geben G. Singer und Schäffer als Ursache an, Struma wird in dieser Absicht von Panegrosi, Schubinger und anderen erwähnt. Auf einen möglichen Zusammenhang mit Basedow hat zuerst v. Leube, später Gutteling, Jeanselme und neuestens wieder Uhlenhuth[1]) hingewiesen. Doch wird die Theorie nur von ganz wenigen verfochten, da es sich hierbei entweder um ursächlich kaum zusammenhängende Komplikationen, oder um ausserordentlich häufige und nebensächliche Befunde handelt.

Es folgt nun in ausführlicher Weise die **Krankengeschichte des kasuistischen Beitrags.** Zwar hat die Menge der beschriebenen Fälle schon die Zahl 700 fast erreicht, doch ist trotzdem ein neuer Beitrag nicht unnötig, da noch heute der Ausspruch Friedheims vom Jahre 1894 zu recht besteht: „Die Unsicherheit unserer ätiologischen Kenntnisse lässt es gleichwohl wünschenswert, ja notwendig erscheinen, dass jeder einzelne Fall in seinen wesentlichen Grundzügen zur Kenntnis gelange, um zu etwaigen Schlussfolgerungen beizutragen, welche ihrerseits die ursächlichen Momente der Sklerodermie nach irgend einer Seite hin aufzuhellen vermöchten.“

Am 22. April 1903 kam Brigitte M. aus Nürnberg in die medizinische Universitätsklinik.

[1]) Uhlenhuth, Ueber diffuse Sklerodermie. Berliner klin. Wochenschrift B. 36. 1899. S. 207.

Anamnese.

Patientin ist 6jährig, protestantisch, das Kind eines Stationsmeisters; die Eltern machen folgende Angaben:

Vater der Patientin leidet an Asthma, hat viel Husten und Auswurf.

Mutter hustet ebenfalls, gegenwärtig steht sie wegen gallensteinartiger Anfälle in Behandlung, ausserdem soll sie infolge Herzleidens sehr nervös sein, doch wird auf Befragen ausdrücklich angegeben, dass weder in der väterlichen noch in der mütterlichen Verwandtschaft jemals eine geistige Erkrankung oder ein schweres Nervenleiden vorgekommen ist. 2 Geschwister der Patientin sind völlig gesund; 1 Bruder ist 4 Jahre alt an Diphtherie gestorben.

Die Geburt der Patientin war ziemlich leicht und ging ohne ärztliche Hilfe von statten. Während der Schwangerschaft war die Mutter stets gesund. Nach der Geburt wurde am Kinde nichts Abnormes bemerkt. Schon mit $^3/_4$ Jahren konnte das Kind laufen; die geistige Entwicklung war normal und auch während der späteren Erkrankung nie gestört. Ueberhaupt war die Patientin bis zum 2. Lebensjahre völlig gesund. Nur neigte sie, wie die ganze Familie, zu „Erkältungen", „Katarrhen", „Husten" und „Mandelschwellungen"; im vorigen Jahre hatte sie Keuchhusten.

Im 2. Lebensjahr bildete sich angeblich ganz spontan am R. Unterschenkel an der Aussenseite der Schienbeinkante etwa in der Mitte derselben ein Geschwür, zunächst nur von 10 Pfg.-Stück-Grösse. Ueber ein veranlassendes Trauma ist nichts bekannt, für eine Infektion oder Intoxikation fehlen alle Anhaltspunkte. Auch nervöse Prodrome werden ausdrücklich negiert. Das Geschwür wurde überhaupt erst dadurch bemerkt, dass am Abend der Strumpf „angepappt" war; es griff zunächst schnell um sich und wurde fast handtellergross. Dabei war es

nicht tief und eiterte nur wenig, war jedoch sehr schmerzhaft. Das Aussehen war nicht brandig, sondern rot und frisch; unter Salbenverbänden heilte das Geschwür ziemlich rasch. Ungefähr 3 Wochen später begann plötzlich der ganze R. Unterschenkel, der R. Fuss und ein Teil des Oberschenkels an der Vorderseite in allen Farben zu schillern. (Blau, grün, gelb, rot). Trotz verschiedentlicher Behandlung durch Aerzte mit Salben, Arsenik, usw. wurde der R. Unterschenkel immer dünner und bekam eine „gelbe trockene Verfärbung". Das R. Bein wurde immer kürzer und das Kind fing an zu „hinken", wobei es das R. Bein im Fussgelenk völlig steif hielt. Auch traten zu verschiedenen Zeiten und an verschiedenen Stellen des R. Unterschenkels und Fusses kleine Geschwüre auf, die alle wieder abheilten. Das Kind bekam auch einen heftig juckenden Ausschlag; derselbe nahm beide untere Extremitäten und die untere Hälfte des Rumpfes ein und soll öfters eingetreten sein, namentlich im Sommer bei grosser Hitze nach längerem Spazierengehen. Er wurde vom Arzt als krätzeartig bezeichnet. Das R. Bein fühlte sich angeblich stets etwas kälter an als das linke. Das Gefühl soll aber stets gut gewesen sein. Auch soll das rechte Bein, selbst zwischen den Zehen, geschwitzt haben. Niemals wurden an irgend einer Körperstelle auffällige vasomotorische Erscheinungen beobachtet, (rascher Wechsel der Hautfarbe etc.). Schmerzen waren nie vorhanden ausser bei Geschwüren; auch konnte das Kind trotz des ausgedehnten Prozesses und der Verkürzung des R. Beines selbst 2 Stunden lang gehen und laufen. Dabei schwenkte es stets das rechte Bein wegen der zunehmenden Steifigkeit in leichtem Bogen nach aussen.

Störungen des Allgemeinbefindens fehlten stets. Bei Urinentleerung nie Störungen. Nie Stuhlverstopf-

ung. Die Gemütsverfassung war trotz der Krankheit fast stets eine heitere, der Schlaf nie gestört.

Das Kind stand mehrfach in ärztlicher Behandlung und wurde mit verschiedenen Salben, auch mit Bädern (Heublumen) behandelt. Trotz alledem zeigte der Zustand trotz mancher vorübergehenden Aenderung keine anhaltende Besserung.

Als nun vor ein paar Tagen an der Innenseite der R. Fusssohle ein sehr schmerzhaftes eiterndes Geschwür auftrat, wodurch das Gehen unmöglich wurde, wurde das Kind vom Vater hieher gebracht.

Status praesens.

Temperatur und Puls stets normal. Gewicht $36^4/_5$ Pfd.

Das Mädchen ist in Anbetracht ihres Alters ziemlich gross und kräftig entwickelt; insbesondere ist das Fettpolster genügend. Die Schleimhäute sind gut gefärbt, nicht pigmentiert.

Rechtes Bein.

Das R. Bein ist im Wachstum ungemein zurückgeblieben (cfr. Masse!) und entspricht in der Länge und dem Umfang dem eines 3jährigen Kindes. Die Verkürzung gehört, wie schon das Augenmass entscheidet, hauptsächlich dem R. Unterschenkel und dem Fuss an, auch fällt hier sofort eine deutliche Atrophie auf. Dasselbe bemerkt man auch, wenn man das stehende Kind von hinten betrachtet. Relativ am besten zeigt sich hier noch die rechte Glutaealbacke entwickelt, dagegen zeigt die Vorwölbung in der Hüftgegend schon eine wesentliche Differenz. Am stärksten ist die Atrophie der Wadenmuskulatur. Die Haut über dem R. Bein ist mächtig verändert, die stärkste Veränderung bemerkt man bei der Ansicht von vorn. Dieselbe ist bandförmig angeordnet und zieht von der Mitte der Aussenseite des Oberschenkels an der

lateralen Kante der Patella vorbei, über die Vorderseite des Unterschenkels und das Fussgelenk nach der Innenseite des Fussrückens bis zur grossen Zehe; dabei greift sie halbkreisförmig auf die mediale Seite der Fussohle über, lässt aber den lateralen Teil des Fussrückens frei, sodass ausserhalb einer Linie, welche die Mitte des Fussgelenkes mit der 2. Zehe verbindet, die Haut vollkommen intakt ist Die durchschnittliche Breite des Bandes beträgt 2—3 Finger. Die Abgrenzung des Streifens gegen das Gesunde ist keine absolut scharfe, am schärfsten ist dieselbe noch an der Innenseite des erkrankten Hautbandes. Im Bereiche dieses Streifens ist die Haut verdickt, derb, trocken, glatt und glänzend, dabei gespannt, kaum verschieblich und nicht von der Unterlage abhebbar. Dabei ist die Haut in der Pigmentierung verändert. Auffallend dunkelbraune Stellen wechseln mit weissen alabasterartig glänzenden Stellen ab. An manchen Stellen überwiegt die Entfärbung. Oft findet man kleine regellos oder strichweise angeordnete braune Flecken in den weissen Partien eingestreut. Besonders zwischen den Zehen und an der Fusssohle befinden sich grosse Flecken mit weissem Schorf, der sich schwer entfernen lässt. Unterhalb des Knies ist die Haut cyanotisch. An der Lateralseite der Patella, über der Mitte der Tibia, auf der Höhe des Fussrückens und über dem Metatarsus und den Phalangen der grossen Zehe sind Ulcerationsnarben von durchschnittlich Fingergliedgrösse zu bemerken. Sie sind von elfenbeinweisser Farbe und in ihrem Bereich ist die Haut wie angelötet. Unterhalb des Knies befinden sich einige trockene Schorfe, sowie an der Innenseite der Patella eine leichte Narbe. Die Haut an der Fusssohle ist etwas rötlich und glänzend und an der Innenseite der Fusssohle befindet sich eine etwa 2 Markstück grosse mit schwarzgrauem Schorf bedeckte Stelle; dieselbe ist sehr schmerzhaft und zeigt

eine lebhaft gerötete Peripherie. Die Haut zeigt in den am meisten veränderten Partien am Unterschenkel und an der Fusssohle eine eigentümliche grobe Felderung und vielfach längs- und querverlaufende Spaltlinien, wie sie im normalen Hautgewebe nicht vorkommen. Die Wirkung der Arrectores pilorum ist aber auch noch in diesen Gegenden nachweisbar.

Die Masse ergaben:

		L. cm	R. cm	Differenz cm
Länge des Beines von der Spina ant. sup. bis zum Mall. ext.		53	46	7
Länge des Oberschenkels		28	24,5	3,5
Länge des Unterschenkels		25	21,5	3,5
Umfang des Oberschenkels	in der Höhe des Dammes	36	29	7
	8 cm oberhalb des oberen Randes der Patella	31	25	6
Kniegelenksumfang		25,5	21,75	3,75
Wadenumfang		22	15,5	6,5
Fussgelenksumfang		18	14,0	4,0
Zehen-Umfang	Umfang um die Basis aller Zehen	16	13,5	2,5
	do. des Hallux	6,5	5,5	1,0
	do. der 2. Zehe	4,5	3,5	1,0
	do. der 3. Zehe	5,0	4,1	0,9
	do. der 4. Zehe	5,1	4,2	0,9
	do. der 5. Zehe	5,5	4,2	1,3

Die aktive und passive Bewegungsfähigkeit ist in den meisten Gelenken des Beines, offenbar infolge der straffen Spannung der Haut, stark herabgesetzt. Die passive Bewegung ist nicht schmerzhaft. Im Hüftgelenk ist aktive und passive Beweglichkeit annähernd normal. Auf-

setzen ist frei möglich. Im Kniegelenk ist die Beugung (aktiv und passiv) nur bis zu einem Winkel von ca. 110° möglich; für gewöhnlich wird das Bein im Knie gestreckt gehalten. Im Fussgelenk ist der Fuss in rechtwinklicher Stellung nahezu fixiert; aktive und passive Bewegungen sind daselbst nur in ganz geringem Masse ausführbar, dabei heben sich alle Sehnen deutlich hervor. Die Bewegung der grossen Zehe ist hauptsächlich im basalen Gelenke stark erschwert; die der übrigen Zehen leidlich, doch schlechter als links.

Die **Muskulatur** des rechten Oberschenkels im unteren Quadranten des Quadriceps fühlt sich etwas derber an als links, ebenso der mittlere Teil der Wadenmuskulatur, desgleichen besonders der Extensor hallucis in seinem unteren Teil. Die elektrische Erregbarkeit der Muskulatur ist R. vollkommen normal. Es ist sicher keine Entartungsreaktion vorhanden. Die Kraft der Muskulatur ist im R. Bein zwar entsprechend der Atrophie entschieden schwächer als links, aber ungefähr ihrem Volumen entsprechend. Abnorm rasche Ermüdbarkeit lässt sich nicht nachweisen.

Der **Knochen** des Ober- und besonders des Unterschenkels zeigt im Röntgenbild eine entschiedene Verschmälerung besonders in der Diaphyse, doch ist zweifellos der Knochenschatten nicht heller.

Eine genaue **Sensibilitätsprüfung** ergibt, dass alle Qualitäten des Gefühlsinnes auch an den am stärksten veränderten Hautpartien völlig intakt sind. Kälte- und Wärmesinn sowie Schmerzempfindung; ferner Berührungssinn, auch für feinste Berührung, Drucksinn; sowie Lage-, Bewegungssinn und Lokalisationsvermögen sind nirgends gestört.

Der **Patellarsehnenreflex** ist bei Ablenkung der Aufmerksamkeit und bei völliger Entspannung technisch

zwar schwer aber mit vollkommener Sicherheit auslösbar, ebenso der Achillessehnenreflex. Der Fusssohlenreflex ist vielleicht etwas abgeschwächt aber doch deutlich ausgeprägt, sicher besteht kein Babinsky. Sonstige Hautreflexe sind am rechten Bein nicht auslösbar.

Vasomotorische Störungen sind nirgends nachzuweisen. Kein subjektives Kältegefühl, keine Rötungen, keine Schwellungen, keine Oedeme, keine Urticaria, keine Varicen.

Trophische Störungen lassen sich ebenfalls nirgends entdecken; nur Desquamationen und Ulcerationen könnten hier genannt werden; doch wird über deren Zugehörigkeit zu trophischen Störungen unten verhandelt werden. Die Nägel an den Zehen sind normal entwickelt, nur an der grossen Zehe ist der Nagel etwas verkümmert und streifig. Die Lanugo-Härchen fehlen nur in den am stärksten befallenen Partien und da nicht vollkommen.

Die **Talgdrüsen** zeigen keine Abnormität.

Die **Schweissdrüssen** der erkrankten Stellen secerniren (beim Versuch im Schwitzkasten) ganz gut, wenn auch in etwas geringerer Menge und in kleineren Perlen.

Die **Temperatur** der kranken Seite steht kaum unter der der gesunden.

Das **linke Bein** ist in allen Teilen völlig normal konfiguriert und kräftig entwickelt. Motilität und Sensibilität sind vollkommen intakt. Patellar- und Achillessehnen-Reflexe sind ganz in Ordnung. Kein Babinsky. Vielleicht fühlt sich die Haut an der Vorderseite etwas derb, trocken und massig an.

Beide Arme sind ebenfalls absolut normal.

Rumpf.

Bei Betrachtung des Rumpfes von hinten zeigt sich keine Abnormität. Die Haut ist auf beiden Seiten voll-

kommen gleich und mit ziemlich reichlichem Fettpolster unterlegt. Von vorne betrachtet bemerkt man auf der rechten Seite eine streng einseitige Pigmentierung. Dieselbe beginnt am unteren Rand der V. Rippe, reicht bis zur VII. Rippe, und erstreckt sich von der mittleren Axillarlinie genau bis zur vorderen Mittellinie, wo sie scharf abschneidet. Im Bereich dieser Pigmentierung ist die Haut jedoch überall leicht verschieblich, zeigt keine Atrophie und lässt deutlich die Wirkung der Arrectores pilorum erkennen. Von diesem Band erstreckt sich eine ganz leichte diffuse Pigmentierung bis zur einer durch die Spina ant super. gezogenen Horizontalen. Diese Linie begrenzt dann mit der Mittellinie und dem Poupartschen Band ein rechtwinkliches Dreieck, in dessen Bereich die Haut der rechten Seite völlig normal ist. Unterhalb des Poupartschen Bandes beginnt wieder eine wesentlich stärkere Pigmentierung. Dieselbe greift auch auf die Medial- und Vorderseite des Oberschenkels über, lässt aber die grosse Schamlippe und die Gesässbacke frei und erreicht nur zwischen beiden am Damm die Mittellinie.

Im Bereiche aller dieser Pigmentierungen sind nirgends Sensibilitätsstörungen nachzuweisen. Die Bauchdeckenreflexe sind, wie bei Kindern oft, etwas lebhaft.

Wirbelsäule ohne Befund.

Pupillen gleichweit und rund, von prompter Reaktion auf Lichteinfall und Konvergenz. Niemals cerebrale oder bulbäre Erscheinungen nachweisbar. Funktion sämtlicher Hirnnerven intakt.

Ueberhaupt fehlen von Seiten des zentralen und peripheren Nervensystems, soweit Sensibilität, Motilität und Reflexe in Betracht kommen, jegliche Störungen.

Am **Hals** sind einige kleine Lymphdrüsen geschwollen besonders in der Nackengegend und an den beiden Unterkieferwinkeln; dieselben sind jedoch nicht schmerzhaft.

Die **Schilddrüse** ist völlig normal.

Die **Zähne** sind gezackt, stehen etwas weit auseinander und sind entschieden atrophisch, vielfach sind sie, die Molares alle, cariös. Schleimhaut des Mundes normal.

Herz und Lunge ohne pathologischen Befund, am Herz sicher kein Geräusch.

Leib- und Bauchorgane ohne nachweisbare Anomalien.

Urin und Kot ohne Befund.

13. V. 03. Während des dreiwöchentlichen Aufenthaltes in der Klinik ist die Ulceration an der Fusssohle unter Anwendung feuchter und Salben-Verbände fast vollständig geheilt. Gegen die Hautkrankheit wurde Massage verordnet, sowie Lebertran, Eisen und Arsen verabreicht.

Das Körpergewicht hat um 2 Pfd. zugenommen. Die Kranke zeigte stets subjektives Wohlbefinden und klagte nicht mehr über Schmerzen. Auf dringenden Wunsch der Angehörigen wird Patientin entlassen mit hygienisch-diätetischen Massregeln.

Am 22. XI. 03 kam Patientin wieder; die Wunde am rechten Fuss war zu Hause unter Salbenverbänden rasch geheilt; die entsprechende Stelle des rechten Fusses hatte nachher noch wiederholt zu schuppen angefangen; doch hatte die Schuppung auf Salbenverbände stets wieder etwas nachgelassen. Das Kind konnte mit einer dicken Sohle am R. Fuss in der letzten Zeit wieder wesentlich besser gehen. Der allgemeine Ernährungszustand ist sehr gut. Patientin hat keinerlei Beschwerden. Seit einigen Tagen hat sie an Unter- und Oberlippe einen kleinen Herpes. Ausserdem schon seit längerer Zeit eine leichte chronische Conjunctivitis.

Die Hautveränderung ist im grossen und ganzen dieselbe, nur ist wie schon erwähnt das Geschwür an der

Fusssohle verheilt. Bewegungsfähigkeit im Knie und Fussgelenk hat sich vielleicht ein klein wenig gebessert. Dagegen ist die Abduktion des R. Oberschenkels deutlich behindert. Beim Versuche, sie zu forcieren, springen in der Nähe der Schossfuge die Adduktoren-Sehnen stark hervor. Eine wesentliche Veränderung in der Pigmentierung ist gegen früher an dieser Stelle nicht zu bemerken.

Die Therapie bestand wieder in Darreichung von Lebertran, Eisen und Salol, sowie in der Anwendung von wärmeren Dampfbädern und Massage.

Auf Wunsch der Angehörigen wird die Patientin nach wenigen Tagen wieder entlassen.

Am 19. VI. 04 und 6. VII. 04 wurde die Patientin abermals untersucht. Sie sieht blühend aus, ist deutlich gewachsen und hat auch bedeutend (5 Pfund) an Gewicht zugenommen. Sie wurde fleissig mit Salben und Fussbädern behandelt und hatte von Seiten des Fusses keinerlei Störungen; im Springen und Gehen war sie jedenfalls nie behindert. Die Untersuchung ergibt, dass die beiden Beine an Länge um 7 cm zugenommen haben; die Längendifferenz ist vollständig gleich geblieben (7 cm). Die Hautveränderung im Bereich des Unterschenkels ist ein wenig zurückgegangen. Die vier weissen Narbenflecke sind entschieden kleiner geworden, die Haut ist beweglicher, nicht mehr so derb und stellenweise faltbar. Die Bewegungsfähigkeit im Kniegelenk hat infolgedessen bis zu einem ∢ von 80 ° zugenommen, das Fussgelenk gestattet Exkursionen bis zu 10 °. Dagegen scheint sich die Abductionsbeschränkung des Oberschenkels eher vermehrt zu haben. Jedenfalls ist über dem obersten Teil der Vorder- und Innenseite des Oberschenkels die Pigmentierung deutlich vermehrt, besonders stark an der Innengrenze dieses Gebietes. Auch ist in dieser Gegend die Haut über den hart zu fühlenden Adduktoren-Sehnen weniger verschieb-

lich. Die Muskulatur des Ober- und besonders des Unterschenkels zeigt noch verhältnismässig dieselbe Atrophie. Die idiomuskuläre Kontraktion (Schiff) zeigt sich bei Beklopfen im Bereich dieser Teile nicht erhöht. Sensibilitätsstörungen oder andere nervöse Störungen lassen sich auch jetzt nirgends nachweisen.

Achilles- und Patellarsehnen-Reflexe sind noch immer auslösbar.

Epikrise.

Dass es sich in dem vorliegenden Falle um Sklerodermie handelt, ist bei dem ganz typischen Auftreten am R. Bein kein Zweifel. Hier handelt es sich um die nie verkennbaren Symptome des II. Stadiums: Verhärtung, Verdickung der Haut, elfenbeinweisse Farbe, Glätte und Unverschieblichkeit gegen die Unterlage. Aber auch die Pigmentierung in der Hüftbeuge und über der 6. und 7. Rippe rechts fassen wir als sklerodermatischen Prozess auf. Als Stütze für diese Anschauung dient die Thatsache, dass der Pigmentierung über der Hüftbeuge im Verlauf eines halben Jahres eine leichte Sklerodermie in und über den Adduktoren-Sehnen bei der Patientin gefolgt ist. Auch Mosler[1]) machte eine ähnliche Beobachtung und folgert daraus, dass die Pigmentation schon Folgezustand des sklerodermatischen Prozesses ist; desgleichen betont Kreibich[2]) bei der Vorstellung eines ähnlichen Falles, dass diese Pigmentation oft lange Zeit das einzige Symptom der Sklerodermie ist. An Morbus Addisonii kann man bei der ganz circumscripten Ausdehnung der Pigmen-

1) Mosler, Ueber Sklerodermia diffusa, Deutsche med. Wochens. 1898 XXIV. S. 439.

2) Kreibich, Vorstellung einer Sklerodermie-Patientin in der Wiener dermatologischen Gesellschaft am 23. X. 01. Archiv für Dermat. und Syph. 1902. B. 59, S. 264.

tierung und bei dem Mangel an Schleimhautveränderungen natürlich nicht denken.

In der **Anamnese** des Falles wird wieder, wie so oft, die Disposition der Patientin zu Erkältungen betont; dabei wird aber ausdrücklich eine solche Schädigung wie auch jedes Trauma als auslösendes Moment heftig bestritten. Prodrome irgend welcher Art werden entschieden verneint. Das Allgemeinbefinden war stets ungestört. Die inneren Organe sind gesund, auch hat das Kind während der Krankheit bedeutend an Gewicht zugenommen. Daneben machte der lokale Prozess im ganzen geringe Fortschritte, so dass die **Prognose** bei dem jugendlichen Alter und dem kräftigen Allgemeinzustand relativ günstig gestellt werden kann. Die **Therapie** war die übliche; trotzdem bleibt es zweifelhaft, ob wir die geringe Besserung als Folge derselben darstellen dürfen; gerade bei der Sklerodermie wird der Trugschluss „post hoc ergo propter hoc“ nur zu oft gemacht.

Neben diesen, man könnte sagen, normalen Erscheinungen bietet der Fall eine Menge von seltenen Besonderheiten, welche wir im Folgenden, in drei Gruppen geordnet, besonders untersuchen wollen.

Es sind dies:

1) das circumscripte Auftreten des Prozesses trotz des jugendlichen Alters der Patientin.

2) Die Lokalisation des Prozesses an der unteren Extremität, sowie die hochgradige Atrophie derselben in ihrer ganzen Ausdehnung.

3) Das bandförmige Auftreten sowie die strenge Halbseitigkeit der Erkrankung trotz des Fehlens jeder nervösen Störung.

1. Das circumscripte Auftreten trotz des jugendlichen Alters.

Wir haben schon oben erwähnt, dass unter den von Lewin-Heller gesammelten 435 Fällen nur 36 = 8 % Kinder unter 10 Jahren betreffen, und unter diesen ist wieder der geringste Teil beim Beginn des Prozesses jünger als 2 Jahre. Zu ähnlichen Resultaten kommt Herxheimer[1]) in seiner Dissertation, indem er von 318 Fällen ebenfalls nur 38 = 8 % unter 10 Jahren fand. Seit 1895 (seit dem Erscheinen der Lewin-Heller'schen Monographie) gelang es mir, 123 Fälle in der Literatur zu sammeln; unter diesen sind 10 = 8 % Kinder unter 10 Jahren. Von diesen wieder waren nur 3 = 33 % an circumscripter Form der Sklerodermie erkrankt. Wir können diese Seltenheit unseres Falles nach dem heutigen Stand unserer Kenntnisse über die Sklerodermie nicht zu weiteren Schlüssen verwerten. Doch soll sie als rein statistische Tatsache hier Erwähnung finden und mag vielleicht bei einer späteren Lösung der Aetiologie Beachtung verdienen.

2. Die Lokalisation des Prozesses an der unteren Extremität und die hochgradige Atrophie derselben in ihrer ganzen Ausdehnung.

Das Auftreten des Prozesses an den **unteren Extremitäten** ist entschieden selten. Lewin-Heller konstatiert, wie schon erwähnt, bei 900 Einzelbeobachtungen nur 122 mal = 14 % die untere Extremität ergriffen und auch Herxheimer kommt zu einem ähnlichen Resultat (58 : 280). Ich selbst habe unter 123

[1]) Herxheimer Gotthold, Zur Casuistik der Sklerodermie. Greifswald 1896.

Fällen bei 17 Fällen Erkrankung der unteren Extremität erwähnt gefunden. Besonders selten erscheint die Lokalisation am Unterschenkel und an den Zehen zu sein. Unter 900 Einzelbeobachtungen (Lewin-Heller) finden sich nur je 2 an den betreffenden Stellen und gar nur eine an der Fusssohle. — Man hat verschiedentlich versucht, diese eigentümliche Verteilung der Häufigkeit am Körper und besonders die diesbezügliche Belastung der oberen Extremität zu erklären mit der Häufigkeit der Verletzung dieser Extremität gegenüber anderen Körperteilen. Doch ist einmal das Trauma als ätiologisches Moment noch lange nicht einheitlich erwiesen, und dann dürfte es speziell bei Kindern, welche häufig barfuss laufen, recht zweifelhaft sein, welches Extremitätenpaar mehr Insulten ausgesetzt ist.

Weit interessanter, als die bisher konstatierten Tatsachen, ist die **hochgradige Atrophie.** Dieselbe erstreckt sich im Bereiche des Unterschenkels und Fusses nicht nur auf das Fettgewebe, sondern auch auf Muskeln und Knochen. Nur in 2 Fällen fand Lewin-Heller eine derartige Atrophie der Extremitäten; eine Atrophie einer unteren Extremität allein findet sich bei ihm überhaupt nicht beschrieben. — Die Atrophie des Fettgewebes können wir uns durch einfaches Uebergreifen des Prozesses in die Tiefe erklären. Sicher lässt auch ein Teil der atrophierten **Muskulatur** eine derartige Erklärung zu, besonders der Teil des Tibialis anticus und Quadriceps, der sich derber als normal anfühlt. Auch müssten wir für die unter intakter Haut liegende Wadenmuskulatur autogene Sklerodermie-Herde innerhalb derselben annehmen. Aber im ganzen sind doch die palpatorisch nachweisbaren Veränderungen zu gering, um die hochgradige gleichmässige Atrophie zu erklären; auch spricht gegen einigermassen bedeutendere Ausdehnung derartig interstitieller

Veränderungen die gut erhaltene Funktion der Muskeln, welche in der Kraft völlig ihrer Grösse entspricht. Nervöse Einflüsse dürfen wir bei der ganz normalen elektrischen Erregbarkeit und bei dem Mangel jeder Entartungsreaktion zur Erklärung nicht heranziehen. Die mechanische Panzerung kann auch nicht die Schuld tragen, denn sie ist nur in einem schmalen Streifen vorhanden. Allgemeine Ernährungsstörung ist nicht vorhanden, es bliebe also für die Unterschenkelmuskulatur nur Inaktivitätsatrophie über.

Und für den **Knochen**? Atrophie durch Konsumption, Kompression und nervöse Einflüsse schalten hier ebenfalls aus. Aber auch Inaktivitätsatrophie lässt sich hier nicht geltend machen, wo das Kind doch während seiner ganzen Krankheit lief. Ein eigentlich interstitieller Prozess mit Verschmälerung der Knochenkompacta, eine Halisteresis, wie sie Wolters beschreibt, ist sicher nicht vorhanden; denn sonst wäre der Knochenschatten des rechten Unterschenkels infolge Vergrösserung des Markraumes heller. Hier handelt es sich wohl sicher um eine reine zeitweise Wachstumsstörung, um eine Atrophie aus mangelnder histogenetischer Energie. Dieselbe Erklärung lässt sich auch mit für die Atrophie der Muskulatur geben.

Wir werden auf diesen Punkt noch zurück kommen, wollen aber hier noch auf die Aehnlichkeit dieser hochgradigen Atrophie mit einem anderen Krankheitsbild hinweisen, das sich — wir nehmen das vorweg — ebenfalls durch seine strenge Halbseitigkeit auszeichnet. Es ist dies die als **Hemiatrophia facialis** bezeichnete Gesichtsatrophie, charakterisiert durch den fortschreitenden Schwund der Haut, des Unterhautfettgewebes und des Knochengerüstes einer Gesichtshälfte. Die Muskulatur schwindet hierbei meist weniger, zeigt jedenfalls normale elektrische Erregbarkeit. Die Sensibilität ist fast immer intakt. Merkwürdig ist, dass bei der seltenen Krankheit,

von der bis jetzt erst ca. 130 Fälle in der Literatur existieren, relativ häufig (ca. 15 mal.)[1]) Komplikationen mit Sklerodermie beobachtet worden sind; auch ist zu wiederholten Malen von verschiedener Seite auf die nahe Verwandtschaft beider Prozesse in anatomischer und genetischer Beziehung hingewiesen worden. Hutchinson fasst sogar einfach die Hemiatrophia facialis als eine im Trigeminusgebiet lokalisierte Sklerodermie auf. Da bei dieser Erkrankung die autoptischen Befunde zum grössten Teil fehlen, sind wir auch hier für die Pathogenese auf Vermutungen angewiesen. Diese lassen sich in zwei Gruppen teilen, die sich schroff gegenüberstehen. Die Mehrzahl der Forscher nimmt bei der Hemiatrophia facialis einen neurotischen Ursprung an, und deutet sie als Trophoneurose κατ' ἐξοχήν. (Hallopeau, Sammel). Die andere Gruppe, darunter besonders Bitot, Lande und Gintrac, bezeichnen die Affektion als eine primäre Atrophie des Fettgewebes ohne Beeinflussung des Nervensystems. Durch den Schwund des Fettgewebes entsteht dann eine Kompression der Blutgefässe und damit sekundär eine Atrophie der von ihnen ernährten Teile. Lande erklärt rundweg, er glaube überhaupt nicht an die Existenz trophischer Nerven, nennt die Krankheit eine „Aplasie lamineuse" und behauptet, es handle sich bei ihr um „une affection propre spéciale autopathique et protopathique de l' élement lamineuse".

Wie dem auch sei, jedenfalls drängt uns unsere Beobachtung unwillkürlich den Vergleich mit jener Krankheit auf, die uns vielleicht auch die Erklärung der Pathogenese erleichtert.

---

[1]) Neumark, Nielsen, Bergson, Herzog, Kaposi, Friedheim, Frémy, Gibney, Eulenburg, Rosenthal, Eminghausen, Lepine, Schütte, Dana, Fromhold Treu, Steven und Lunz.

3. Die strenge Halbseitigkeit der Erkrankung, ihr Auftreten in Bandform, und das Fehlen jeder nervösen Störung.

Die Tatsache der **strengen Halbseitigkeit** haben wir schon oben gestreift. Sie ist ganz deutlich an der unteren Extremität des Kindes sowie in der Leistenbeuge vorhanden, am markantesten aber bei der Pigmentierung über dem Rippenbogen, die an der Medianlinie des Körpers haarscharf abschneidet. Strenge Halbseitigkeit ist bei Sklerodermie ausserordentlich selten; Lewin-Heller findet sie nur 2 mal unter 500 Fällen und Jolly[1]) meint noch 1897 bei der Demonstration eines zweifelhaften Falles, dass die absolute Einseitigkeit gegen die Diagnose Sklerodermie entscheidet. Erst in der allerletzten Zeit hat sich das casuistische Material in dieser Beziehung vermehrt, worauf wir später zurückkommen.

Die **bandförmige** Anordnung als solche ist nicht gerade selten; doch lässt sie meist eine gewisse Zugehörigkeit zu einem Gefäss- oder Nervengebiet erkennen. Auch in unserem Falle scheint eine solche im Bereiche der Rippenpigmentierung vorzuliegen; schwer ist es schon eine solche für die Erkrankung in der Hüftbeuge zu konstruieren; vollständig unmöglich dagegen für das Band am Unterschenkel. Wir kennen kein Gefäss und keinen Nerven, der von der Aussenseite der Patella über die Mitte des Fussgelenks nach der grossen Zehe verläuft. Zu all' dem kommt endlich noch der **Mangel jeder nervösen Symptome.** Schon die Anamnese ergibt, dass die Familie der Patientin keine Belastung für Geisteskrankheiten oder Nervenleiden trägt. Auch die geistige Entwicklung, sowie die Gemütsstimmung des Kindes waren stets normal. Ebenso

[1]) Sitzg. der Berliner Gesellschaft für Nervenkrankheiten und Psychiatrie v. 11. I. 97. Neurologisches Zentralblatt 1897 B. XVI. S. 139.

haben nervöse Symptome als Prodromalerscheinungen gefehlt. Die exakte Untersuchung erweist die völlige Intaktheit des zentralen und peripheren Nervensystems. Alle Reflexe sind in völlig normaler Weise vorhanden, keine der vielen Sensibilitätsqualitäten ist gestört. Auch subjektiv werden keine Nervenstörungen mitgeteilt; ausdrücklich wird das Vorhandensein von spontan auftretenden Schmerzen negiert. Von den vielen Dingen, die Lewin-Heller unter „vasomotorische Störung" notiert, lässt sich nichts in diesem Falle finden. Von trophischen Störungen finden sich nur Desquamation und Geschwüre; und diese beiden sind hier sicher anders zu erklären.

Die **Desquamation** findet hier nur an der Stelle der verheilenden oder eben verheilten Geschwüre statt. Dass hier unter dem Reiz der stattgehabten Entzündung die Regeneration des Epitheldefektes bei dem jugendlichen Individuum etwas über das Normale hinausschiesst und damit natürlich auch zu einer Verdickung des Stratum corneum und zur Schuppung führt, ist durchaus nichts besonderes und wird vom Chirurgen nur zu häufig beobachtet. Uebrigens findet auch bei Psoriasis und anderen Hautkrankheiten eine Schuppung statt, ohne dass für diese Krankheiten eine trophische Störung erwiesen ist. Mit den **Geschwüren** verhält es sich ähnlich. Wären dieselben hier die Folge einer durch die Sklerodermie bedingten Trophoneurose, so würden sie erst nach Ablauf der Sklerodermie heilen. Hier hat es sich aber gezeigt, dass alle Ulcerationen nach Abhaltung lokaler Schädlichkeiten, denen sie ihre Entstehung verdankt hatten, prompt vernarbten. Uebrigens sind Geschwüre als Produkt einer vasomotorischen Trophoneurose überhaupt zweifelhaft. Schon Wolters hebt mit Recht hervor, dass es in einem derartigen Falle nicht zu Geschwüren sondern zu Gangrän kommen müsste.

Es finden sich also gar keine vasomotorischen oder trophischen Störungen; auch die Funktion der Hautdrüsen ist keineswegs aufgehoben, lediglich etwas herabgesetzt, wie sich das bei der rein mechanischen Kompression dieser Organe von selbst versteht.

Dieser Mangel jeder nervösen Störung bringt uns etwas in Verlegenheit, unter welche Gruppe wir den Fall nach seiner **Pathogenese** einreihen sollen. Für die **Schilddrüsen-Theorie** spricht in diesem Falle gar nichts, ebenso nichts für die **infektiöse Theorie.** Denn abgesehen davon, dass nirgends Anhaltspunkte für eine intra- oder extrauterine Infektion gewonnen werden können, widerspricht einer derartigen Erklärung vollkommen der Verlauf der hier stets circumscripten Erkrankung. Die **vasculäre Theorie** könnte hier in Erwägung gezogen werden, doch erklärt sie das eigentümlich streifenförmige Auftreten am Unterschenkel durchaus nicht, da wir, wie schon erwähnt, kein Gefäss kennen, das diese Richtung nimmt.

Dasselbe muss auch gegen eine Erklärung auf **nervöser Basis** eingewendet werden; ganz abgesehen davon, dass der Mangel jeder nervösen Störung einer solchen Annahme doch energisch widerspricht; und doch scheint wieder vieles für eine nervöse Grundlage zu sprechen: Die streng halbseitige Anordnung, die Ausdehnung am Rippenbogen etc.

So viel ist sicher, dass der Fall unter keine dieser Hypothesen rubriziert werden kann, wenn wir nicht der objektiven Untersuchung Gewalt antun.

Brissaud war einer der ersten, welcher durch das Studium der Syringomyelie auf ähnliche Erscheinungen aufmerksam gemacht, eine **Erklärung der Sklerodermie auf embryologischem Wege** versuchte.

Wie nämlich auf dem Transversaldurchschnitt der Wirbeltierkörper eine Doppelröhre mit der gemeinschaftlichen Scheidewand der Chorda dorsalis darstellt, so zeigt sich derselbe auf dem Sagittaldurchschnitt in einer gewissen Periode des embryonalen Lebens als eine fortlaufende Kette zahlreicher durch Einkerbungen von einander geschiedener gleichwertiger Teile, der Homodynamen oder Metameren. (Haeckel.) Diese Segmentierung betrifft in erster Linie bekanntlich die Ursegmente (Urwirbel), die Uranlagen des Muskelsystems, ferner das Knochensystem und das zentrale Nervensystem. Das Ektoderm auf der einen Seite, ebenso wie das Darmblatt auf der anderen Seite nimmt anscheinend an dieser Segmentierung nicht teil. Da aber nicht nur das Zentralnervensystem und die Kette der Spinalganglien, sondern auch die sensiblen Wurzeln metameral angelegt sind, so kann und muss man sich auch die äussere Hautbedeckung in Bezirke zerlegt denken, welche den einzelnen Rückenmarkssegmenten, bezw. den Spinalganglien entsprechen. So haben wir die Berechtigung von Hautsegmenten zu sprechen, obwohl dieselben im streng embryonalen Sinne nicht vorhanden sind, sondern sich hier lediglich als absolute Zugehörigkeit einzelner Hautfelder zu den Nerven der einzelnen Spinalganglien erweisen. Wir bezeichnen diese Felder als Dermatome, gegenüber dem Myotom, Sklerotom und Neurotom. Diese 4 Teile gehören stets zu einer Metamere, haben aber bei der weiteren Differenzierung besonders an den Extremitäten eine kolossale gegenseitige Verschiebung erlitten.

Hier **an den Extremitäten** stellen die Haut-Territorien der einzelnen Spinalwurzeln longitudinale **V** oder **Y** förmige Bänder oder Streifen dar und liegen durchaus nicht mehr über dem dazugehörigen Myotom und Sklerotom. Die stärkste Verziehung und Verschiebung der Derma-

tome gegeneinander beim Wachstum findet hier längs einer ventralen und dorsalen Mittellinie statt, von Paterson „dorsal“ und „ventral line of the limb“, von Bolk „Differenzierungsgrenze“ genannt. Hier hat also die Grenzlinie zweier Dermatome eine besondere Bedeutung und zeigt gewissermassen die Wachstumsrichtung der Extremität an. Da die Extremität während ihrem Hervorsprossen aus dem Rumpf eine Drehung um ihre Längsachse erfährt, zeigen diese Differenzierungsgrenzen spiraligen Verlauf.

Anders **am Rumpf**; hier stellt nämlich das von einem Dorsalnerven versorgte Hautgebiet das ursprüngliche Dermatom fast noch in seiner ursprünglichen unveränderten Lage dar. Die Territorien der einzelnen Spinalwurzeln erscheinen hier als horizontale Bänder, auch liegt hier das Dermatom dicht über dem dazugehörigen Sklerotom und Myotom. Uebrigens variiren die von einem Spinalnerv versorgten Hautgebiete individuell oft sehr stark.

Während nun Brissaud und besonders Drouin[1]) all' dies Tatsachen-Material lediglich zur Stütze der nervösen Theorie bei der Sklerodermie verwendeten, emancipierte sich Blaschko zum erstenmal vollständig von dieser Anschauung. In seiner Monographie „Die Nervenverteilung in der Haut in Beziehung zu den Erkrankungen der Haut“ ventiliert er auch die pathologische Abhängigkeit dieser beiden Gebilde nicht blos bei Sklerodermie, sondern auch bei Naevus, Ekzem, und andern primären Dermatosen. Hierbei kommt er zu dem Schluss, dass die gliederweise (einseitige oder doppelseitige) Anordnung einer Hautaffektion an sich keinerlei Anhaltspunkt für eine zu Grunde

[1]) Drouin, U. Quelques cas de sclerodermie localisée à distribution métamérique. These de Paris. 1898.

liegende nervöse Erkrankung ist; daraus resultiert, dass Hautaffektionen, die ungefähr die Grenzen eines peripheren oder zentralen Nervenbezirkes innehalten, den Verdacht einer peripheren, radikulären oder spinalen Erkrankung nur nahe legen, wenn die Erkrankung gleichzeitig mit Störungen der Sensibilität im erkrankten Gebiet oder mit anders gearteten nervösen Symptomen einhergeht.

Untersuchen wir hiernach unseren Fall an der Hand des Bardeleben-Haeckelschen[1]) Atlasses. (cfr. die beigegebene Abbildung nebst Schema am Schlusse!)

Hier finden wir, dass das periphere ventrale[2]) Gebiet der **V. Lumbalen**[3]) **Spinalwurzel** absolut genau der erkrankten Partie am rechten **Unterschenkel** entspricht. Dieses Spinalwurzelgebiet zieht nämlich als durchschnittlich drei Finger breiter Streifen von der lateralen Seite der Patella über die Mitte der Fusswurzel zur grossen Zehe und greift dabei genau wie unsere Hautaffektion halbkreisförmig auf den medialen Fussrand über. Auf der Innenseite ist dieses Spinalgebiet gegen das nächste durch die Ventral line of the limb. abgegrenzt, welche hier im spiraligem Verlauf von dem inneren Fussrand, an der lateralen Seite der Patella vorbei, nach oben zieht. Im Bereiche dieser Linie (Bolks Differenzierungslinie) ist die Erkrankung am stärksten vorhanden (Ulceration) und am schärfsten begrenzt.

Das zu diesem Dermatom gehörige Myotom (vom 5. Lumbalsegment versorgt) ist ausserordentlich ausgedehnt und verschoben. Hierzu gehören am Unterschenkel schmale

---

1) Figur 170 und 171; die Abbildungen fussen auf den Arbeiten von Wichmann und Ziehen.

2) Das kleine dorsale Gebiet liegt in der Gegend des Kreuzbeins.

3) Nach Kocher ist der beschriebene Bezirk in derselben Ausdehnung dem I. Sacralsegment zugehörig.

Streifen des Gastrocnemius und Soleus, ferner des Peroneus longus und brevis und endlich des Extensor hallucis, Extensor digitorum communis und Tibialis anticus. Auch am Oberschenkel gehören noch Streifen des Tensor fasciae latae, des Glutaeus maximus und medius, sowie des Semimembranosus, Semitendinosus und Biceps zu dieser Metamere. An allen diesen Muskeln ist in unserem Falle eine mehr oder minder deutliche Atrophie konstatiert. Das dazugehörige Sklerotom ist in seiner Ausdehnung nicht scharf begrenzt, weil zur Zeit der Extremitäten-Sprossung im Bereiche dieser Gewebsteile von einer Segmentierung im strengen Sinn des Wortes nicht mehr die Rede sein kann. Jedenfalls aber gehört ein grosser Teil der Unterschenkel- und Fussknochen und ein Teil des Femur dazu. Im Bereiche des V. Lumbal-Segmentes ist also Dermatom, Myotom und Sklerotom in ganz deutlicher Weise in unserem Falle affiziert.

In der **Hüftbeuge** besteht bei unserer Patientin eine Pigmentierung von dem Poupartschen Band nach abwärts auf die Vorder- und Innenseite des Oberschenkels übergreifend; über dem Ansatz der Adduktoren-Sehnen, wie auch in denselben finden sich leichte sklerodermatische Veränderungen. Das pigmentierte Hautgebiet entspricht ziemlich genau dem peripheren ventralen[1]) Gebiet der **I. lumbalen Spinalwurzel.** Dasselbe lässt ebenfalls wie unsere Erkrankung die Genitalien frei, erreicht nur am Damm die Medianlinie und wird nach hinten und innen von der zum Damm verlaufenden dorsalen Mittellinie (Differenzierungsgrenze) gegen das nächste Dermatom abgegrenzt. Das dazugehörige Myotom umfasst den allerobersten Teil der Adduktoren hart vor ihrem Ansatz.

1) Das dorsale Gebiet ist ziemlich klein und liegt in der Gegend des Kreuzbeins.

Von dem dazugehörigen Sklerotom kann man nur vermuten, dass es Oberschenkel- und Beckenteile bildet. Auch hier ist die Affektion im Gebiet der Metamere circumscript, wenn auch nicht so typisch wie am Unterschenkel, am stärksten wieder in der Nähe der Differenzierungsgrenze.

Die Begrenzung der Krankheit im Bereiche des **Rippenbogens** ist ausserordentlich präzis. Sie erstreckt sich hier über der VI. und VII. Rippe von der mittleren Axillarlinie bis genau zur Mittellinie, entspricht also völlig dem vorderen Teil des rechten **VI. und VII. Dorsalsegmentes.** Das eigentümliche Abschneiden in der mittleren Axillarlinie hängt mit einer embryologischen Tatsache zusammen, auf welche uns die Teilung des Intercostalnerven in einen Ramus arterior und posterior hinweist. Die Uranlage des Embryo besteht nämlich, wie schon erwähnt, in zwei übereinander geschalteten Längsröhren, dem dorsalen Medullarrohr und dem ventralen Visceralrohr. Beide sind durch eine gemeinsame Scheidewand, die Chorda dorsalis, getrennt. Ganz dementsprechend zerfällt auch die übrige Embryonalanlage in einen dorsalen und ventralen Teil, zu dem sich am Rumpf noch ein seitlicher gesellt, und dementsprechend auch jede Metamere mit ihrem Dermatom. Die Grenzen derartiger Bezirke, von Voigt entdeckt, werden Voigt'sche Grenzlinien genannt. In ihnen findet man, wie Voigt meint, die Ränder der einstigen Plattenanlage des Embryos (Dorsal-, Seiten- und Ventralplatte).

Endlich ist an unserem Fall noch die leicht diffuse Pigmentierung zu erwähnen, welche von dem eben besprochenen Pigmentband nach abwärts zieht und genau mit einer durch die Spina a. s. gezogenen Horizontalen abschneidet. Sie entspricht dem vordersten Teil des VIII. — XI. Dorsalsegment. Hierauf folgt eine Zone absolut normaler Haut, welche ein rechtwinkliches Dreieck dar-

stellt von dem Poupartschen Band als Hypotenuse, der Mittellinie des Körpers und jener Horizontalen als Katheten begrenzt. Es ist interessant, dass dieses Dreieck intakter Haut genau dem ventralen Dermatom des XII. Dorsalsegmentes entspricht.

Rekapitulieren wir nochmals das Ergebnis dieser Untersuchung, so folgt, dass die Affektion in unserem Falle ausgesprochen metameralen Charakter trägt, nur die ventralen metameren Teile ergreift, und dabei durchaus einseitig ist. Die Affektion ist angedeutet durch leichte Pigmentierung im Bereiche des VIII.—XI. Dorsalsegmentes, deutlicher vorhanden im VI. und VII. Dorsalsegment. Am markantesten ist die Erkrankung im Bereiche des I. und V. Lumbalsegmentes ausgebildet und ergreift hier nicht blos Haut, sondern auch Muskeln und Knochen.

Dass die **fötale Entwicklung** bei unserer Patientin nicht ohne Störung verlief, dafür spricht entschieden die hochgradige Atrophie sämtlicher Zähne. Wir glauben nun, dass während dieser embryologischen Entwicklung im Bereiche der erwähnten Segmente durch irgend einen Einfluss eine Hemmung der Entwicklung stattgefunden hat. Welcher Art dieser verursachende Einfluss war, können wir natürlich nicht angeben, jedenfalls war er nicht so stark, dass es zu einer Spaltbildung in diesem Bereiche, zu einer wirklichen Missbildung kam. Die Hemmung hatte hier lediglich zur Folge, dass es zu einer Herabsetzung der histogenetischen Energie im Bereiche jener Metamerenhälften kam.

Diese **histogenetische Energie** ist eine Mitgabe der typisch immanenten Anlage und erweist sich praktisch einmal als Wachstumspotenz und dann zweitens als Widerstandsfähigkeit gegen Reize irgendwelcher Art. Diese Energie erlischt für alle Gewebe gleichmässig beim physio-

logischen Alterstod; bei der Menopause ist ein deutliches Sinken derselben nur im Bereiche der weiblichen Geschlechtsorgane zu konstatieren; die Folge davon ist eine Atrophie derselben und eine Zunahme der Erkrankungen wegen geringerer Widerstandsfähigkeit gegen Reize. Auch die Atrophie der Thymus und der Wachstumstillstand der Nebenniere ist durch ein derartiges Sinken der histogenetischen Energie zu erklären.

Haben nun unsere Patientin im Verlaufe ihrer ersten Lebensjahre unvermeidliche Reize getroffen, so sind diese natürlich an den mit normaler Energie begabten Körperteilen wirkungslos und unbeachtet vorübergegangen, weshalb wir nie erwarten können, diesbezügliche anamnestische Angaben zu finden. An den energiegeschwächten Metameren aber kam es zur Auslösung eines pathologischen Prozesses und zugleich unter diesem erneuten Reiz zur Herabsetzung der Wachstumspotenz. So erklärt sich zwanglos das Auftreten in früher Jugend sowie in circumscripter Form, ferner die Atrophie der ganzen rechten Extremität samt Muskeln und Knochen. Am stärksten spielt dieser Prozess natürlich in der Differenzierungslinie von Bolk, wo die stärkste Wachstumsverschiebung stattfindet. Dass dieser Prozess zuerst im Dermatom, dann im Myotom, schliesslich auch im Sklerotom spielt, erklärt sich daraus, dass sowohl die im fötalen, wie postfötalen Leben gewirkt habenden Reize immer primär und am stärksten den periphersten Teil der Metamere schädigten. Infolgedessen ist der zentralste Teil der Metamere, das Neurotom zur Zeit noch vollständig intakt, kann aber wohl bei zentralem Weiterschreiten des Prozesses einmal ergriffen werden.

Warum bei dem schwachen Widerstand dieser Metameren gegen Reize von den vielen pathologischen Prozessen hier gerade Sklerodermie entstand, wissen wir

nicht. Wir wollen uns auch hier nicht auf luftige Hypothesen einlassen, sondern teilen hier Wolters und Dinklers Standpunkt, dass es sich um eine primäre Gefässerkrankung handelt, deren letzte Ursache wir nicht wissen.

Sonst aber wird durch die Annahme einer abnorm segmentären Veranlagung die Eigentümlichkeit des Krankheitsbildes bis in die letzten Details vollständig erklärt.

Noch soll hier am Schlusse der Arbeit einiges statistische und kasuistische Material erwähnt werden, welches oben aus praktischen Gründen keinen Platz fand. Dasselbe ist der Uebersichtlichkeit wegen in 3 Gruppen eingeteilt, trotzdem diese Einteilung auf gewisse Schwierigkeiten stösst und einige Wiederholungen notwendig macht.

I. Streng halbseitige Affektionen.

Wir verstehen darunter nicht das Auftreten der Sklerodermie an einer Extremität, sondern nur das scharfe Abschneiden der Erkrankung an den Mittellinien des Körpers.

Lewin-Heller. [1])

Bergson (Fall 273) Linke Gesicht- und Körperhälfte völlig atrophisch und diffus sklerodermatisch; Beginn des Prozesses im 13. Lebensjahre. (cfr. unter Atrophie!)

Anitschkow (Fall 309) Linke Rumpfhälfte teilweise ergriffen, linke obere und untere Extremität diffus erkrankt.

Sternthal. [2])

11jähriger Junge mit diffuser Sklerodermie der ganzen oberen Körperhälfte incl. Extremitäten. Nur die Alopecia

[1]) Lewin-Heller. Monographie der Sklerodermie 1895.

[2]) Sternthal. Beitrag zur Casuistik der Sklerodermie. Archiv für Dermat. u. Syph. B. 44. 1898. S. 295.

areata des Kopfes und die Ulcerationen sind streng halbseitig.

Riehl [1]).

Einseitige Sklerodermie.

Kaposi [2]).

Diffuse halbseitige Sklerodermie an der rechten Gesichtshälfte.

Teuton [3]). (Wiesbaden).

Halbseitige Sklerodermie en bandes über der V. bis VIII. Rippe (cfr. unter Metamerie!).

Napp [4]). (Duisburg).

17jähriges Mädchen. Rechte obere und untere Extremität, sowie rechte Rumpfhälfte diffus erkrankt. Die Affektion erreicht hinten in der Analfurche, vorn von der Mitte des Brustbeins bis zur Symphyse die Medianlinie. Die Grenzlinie halbiert den Nabel. Daneben Muskelatrophie der erkrankten Extremitäten ohne Sklerose. (cfr. unter Atrophie!)

Adrian [5]). (Strassburg.)

37jähriger Mann. Linke untere Extremität ziemlich diffus erkrankt, linke obere Extremität sowie Rumpf

[1]) Berichte der medizinischen Gesellschaft zu Leipzig. Sitzg. v. 9. II. 97. Citirt nach A. v. Nothafft, Zusammenfassendes Referat über Sklerodermie im Zentralblatt für allgemeine Pathologie und pathologische Anatomie B. 9. 1898. pag. 870 ff.

[2]) Verh der Wiener dermatologischen Gesellschaft. Sitzg. v. 10. V. 99. Archiv für Dermatologie und Syphilis. 1899. B. 49.

[3]) Teuton, Citirt nach Blaschko. Die Nervenverteilung in der Haut in ihrer Beziehung zu den Erkrankungen der Haut 1901. pag. 23 sowie Taf. XX. Fig 2.

[4]) Napp, Citirt nach Blaschko l. c. pag. 50 u. Taf. XXVI. Fig. 1.

[5]) Adrian, citirt nach Blaschko l. c. pag. 47. u. Taf. XXVI. Fig. 3.

fleckenweise. Die Affektion überschreitet nur in der Gegend des Kreuzbeines streifenförmig die Medianlinie (cfr. unter Metamerie!)

Pelizäus[1]).

5jähriges Mädchen. Diffuse Sklerodermie im III. Stadium (die beiden ersten fehlten) am ganzen rechten Bein inkl. Steiss, sowie an der rechten Hand samt Unterarm mit hochgradiger Atrophie sämtlicher Muskeln, Knochen und Bänder (cfr. unter Atrophie!) Die Zugehörigkeit des Falles zur Sklerodermie ist zweifelhaft.

Epikrise.

In allen diesen Fällen mit Ausnahme des Falles Teuton handelt es sich um mehr oder minder diffuse Formen. Jener Fall aber bildet ausser der Halbseitigkeit und der segmentalen Anordnung keine weiteren Vergleichspunkte mit dem unseren.

II. Atrophie einer ganzen Extremität, vorzüglich der Muskulatur unter nicht erkrankter Haut.

Bergson.[2])

Linke Gesichts- und Körperhälfte inkl. Knochen durch diffuse Sklerodermie atrophisch. (cfr. unter Halbseitig!)

Brocq[3]).

Muskelatrophie des ganzen Unterschenkels, dabei aber lediglich bandförmiger Streifen vom Knie zum Malleolus externus.

Schulz[4]).

Hochgradige Atrophie des Deltoideus unter intakter Haut.

---

[1]) Neurolog. Zentralblatt B. XVI. 1897. S. 140 und 530 ff.

[2]) Citirt nach Lewin-Heller. l. c.

[3]) Brocq, Citirt nach Cassirer, die vasomotorisch-trophischen Neurosen. 1901.

[4]) Citirt nach Cassirer. l. c.

Westphal[1]).

Hochgradige Atrophie des Schultergürtels bei nur geringer Hautveränderung.

Ratcliff Crocker[1]).

Myosklerose des Triceps und Deltoideus bei ziemlich diffuser Sklerodermie der Brust. (cfr. unter Metamerie!)

Elliot[2]).

Muskelatrophie 5 Jahre vor der Sklerodermie auftretend. (Sklerodermie?)

Kaposi[3]).

19jähriges Mädchen. Unregelmässige streifenförmige Sklerodermie am linken Unterschenkel; Atrophie aller Muskeln am Unterschenkel, trotzdem alle Bewegungen frei.

Ebstein[4]).

Streifenförmige Sklerodermie der R. oberen Extremität bei einem 5jährigen Knaben ungefähr dem Ulnarisgebiet entsprechend. Verkürzung der Extremität und Atrophie sämtlicher Muskeln. Prozess ist nicht einseitig.

Napp. (Duisburg.)

Atrophie beider Extremitäten der rechten Körperhälfte. Muskulatur nicht sklerotisch.

Sklerodermie halbseitig aber diffus. (cfr. unter Halbseitigkeit!)

Pelizäus.

Diffuse halbseitige Sklerodermie bei einem 5jährigen Mädchen. Muskeln, Knochen und Bänder der rechten

---

[1]) Citirt nach Cassirer l. c.

[2]) Citirt nach einem knappen Referat in der deutschen med. Wochenschrift 1897. pag. 148.

[3]) Verhandlungen der Wiener dermatolog. Gesellschaft. Sitzg. v. 9. V. 00. Arch. f Dermat. u. Syph. 1901. B. 53 S. 37.

[4]) Ebstein, Zur Pathologie und Therapie der Sklerodermie im Kindesalter. Deutsche med. Wochenschrift. 29. 1903. pag. 31 ff.

Hand und des rechten Beines völlig atrophisch. (Sklerodermie? cfr. unter Halbseitigkeit!)

Guth und Rosenfeld.

8jähriges Mädchen. Streifenförmige Sklerodermie am linken Bein, am rechten Arm und an der rechten Gesichtshälfte. Hochgradige Atrophie der Weichteile in diesem Gebiet. Knochen normal. (cfr. unter Metamerie!)

Epikrise.

Nur in 4 Fällen (Bocq, Kaposi, Ebstein und Guth-Rosenfeld) ist die Erkrankung in typischer Streifenform vorhanden, sodass man eine Kompressions-Atrophie ausschliesen kann. Im Falle Brocq und Rosenfeld ist das Bein betroffen, bei beiden ist aber der Prozess nicht halbseitig, beim ersteren auch nicht metameral. Die Knochen sind allein im Falle Ebstein atrophisch, auch hier ist der Prozess weder halbseitig, noch segmentär; der Fall Pelizäus zeigt zwar auch Knochenatrophie am Unterschenkel, neben Atrophie der Weichteile, ist auch halbseitig, aber diffus und von zweifelhafter Diagnose.

III. Sklerodermien im Bereiche einzelner Metameren oder mit spinal segmentärer Abgrenzung.

Drouin[1]).

1. Fall. Sklerodermie en bandes lokalisiert auf den linken oberen Teil des Thorax, den rechten Arm und das linke Bein bei einem 17jährigen Mädchen entsprechend dem 7. und 8. Cervical-, dem 1. und 2. Brust-, dem 5. Lumbal- und dem 1. Sacralsegment.

[1]) Drouin U. Quelques cas de sklerodermie localisée à distribution métamérique. Thesè de Paris 1898.

3. Fall. Morphoea (schon früher von Hutchinson beschrieben) zonenförmig über Brust und Arm ausgedehnt; dem 1. und 2. Dorsalsegment entsprechend.

4. Fall. (Von Crocker schon früher beschrieben, cfr. oben unter Atrophie!) 17jähriges Mädchen. Ausdehnung im Bereiche des 1. und 2. Dorsal- und dem 7. und 8. Cervicalsegmentes.

5. Fall. (Von Corbett veröffentlicht) entsprechend dem 7. und 8. Cervicalsegment.

6. Fall. 27jährige nervenleidende Frau im Anschluss an Gravidität. 7. und 8. Hals- und mehrere Dorsalsegmente.

7. Fall. 9jähriges Mädchen. Sklerodermie en plaques entsprechen dem 4.—8. Cervicalsegment.
(Originalarbeit von Collin).

8. Fall. Sklerodermie en bandes entsprechend dem 1. und 2. Dorsalsegment.
(Originalarbeit von Hallopeau).

Raymond[1]).

3. Fall. (Originalarbeit von Brocq und Veillon). Sklerodermie en bandes bei einem $8\,^1/_2$ jährigen Mädchen, Beginn mit 2 Jahren an der grossen Zehe. Ausbreitung im Bereich des Nerv. saphenus internus. Zusammenhang mit der spinalen Wurzel. (?)

L. Bruns[2]).

Erwachsener Mann mit diffuser Sklerodermie beider Beine, die Affektion schneidet aber in scharfer Linie ab, entsprechend der oberen Grenzlinie des I. Lumbalsegmentes.

---

[1]) Raymond, de la sklerodermie, Semaine médicale 1898. S. 73. Citirt nach v. Nothafft l. c.

[2]) Deutsche medizin. Wochenschrift XXV. 1899. S. 487 ff.

Herxheimer Karl [1]). (Frankfurt.)

5 Fälle diffuser Sklerodermie an den oberen und unteren Extremitäten stets mehrere benachbarte Segmente betreffend.

Touton [2]) (Wiesbaden).

1. Fall. Bandförmige Sklerodermie der Brust über der V.—VIII. Rippe. Streng halbseitig. Vorderer Teil des V.—VIII. Dorsalsegmentes. Zoster der anderen Seite. (cfr. unter Halbseitigkeit!)

2. Fall. Bandförmige Sklerodermie im zeitlichen und räumlichen Anschluss an Zoster. Im Bereiche des I. Dorsalsegmentes.

Adrian. (Strassburg.)

Der die Medianlinie überschreitende Streifen in der Gegend des Kreuzbeins entspricht dem XII. Dorsalsegment. (cfr. unter Halbseitigkeit!)

Drouin-Thibierge [3]).

Streifenförmige Sklerodermie. Arm-Teile des VIII. Cervicalsegmentes betreffend.

Neisser [4]).

Mehr plaquesförmige Sklerodermie am Arm. Teile des VI. Cervicalsegmentes ergreifend.

Pincus und Isaac [5]).

Ein queres Band in der Regio epigastrica; ein zweites entsprechend dem 9. Dorsalsegment, und ein drittes von

---

[1]) Citirt nach Blaschko l. c. pag. 33 und Tafel XX. Fig. 1.

[2]) Citirt nach Blaschko l. c. pag. 39 d und e, siehe auch Tafel XX. Fig. 2 und 3.

[3]) Citirt nach Blaschko l. c. pag. 23 und Tafel XX Fig. 5 und 6.

[4]) Citirt nach Blaschko l. c.

[5]) Citirt nach Blaschko l. c.

der Mitte des Poupartschen Bandes über die Innenseite des Knies nach dem inneren Knöchel verlaufend, ziemlich exakt sich deckend mit der inneren Voigt'schen Grenzlinie der unteren Extremität.

Guth und Rosenfeld [1]).

8jähriges Mädchen. Streifenförmige Sklerodermie, zuerst am linken Bein, dann am rechten Arm und endlich an der rechten Gesichtshälfte. Die Gesichtserkrankung hält sich genau in den Grenzen des 2. und 3. Trigeminusastes, die Armaffektion entspricht genau der peripheren Ausbreitung der 6. und 7. Cervicalwurzel. Der Streifen am Bein zieht vom Trochanter zum Malleol. ext. und lässt sich nicht metameral rubrizieren. Im weiteren Verlauf der Krankheit trat hochgradige Atrophie des linken Beines, des rechten Armes samt Schultergürtel und der rechten Gesichtshälfte ein. Knochen (Röntgenbild) scheinen normal. (cfr. unter Atrophie).

Epikrise.

Zahlreich sind die metameralen Prozesse im Bereiche des Thorax. Doch lassen diese auch andere Erklärungen zu. Weniger zahlreich finden wir metamerale Erkrankungen an der oberen Extremität; an der unteren sehen wir neben den diffusen Fällen von Bruns, Herxheimer und Adrian nur zwei streifenförmige: Pincus-Isaac und Guth-Rosenfeld. Der Fall Pinkus-Isaac entspricht keinem Segment, sondern der Voigtschen Grenzlinie, bietet auch sonst keine Vergleichspunkte. Dagegen ist der Fall Guth-Rosenfeld von allen in den 3 Gruppen erwähnten der unserem Fall am nächsten stehende. Zwar trägt die Affektion an der unteren Extremität nicht genau segmentären Charakter. Dagegen ist dies an der oberen Extremität der Fall, dabei Atrophie der ganzen Extremi-

[1]) Guth und Rosenfeld Sklerodermie und Myosklerose. Prag. med. Wochenschrift Bd. XXVIII 1903 S. 391 ff.

tät inkl. Knochengerüst vorhanden. Halbseitig in des Wortes strenger Bedeutung ist der Prozess zwar nicht, wohl aber im Sinne einer gekreuzten Lähmung.

Somit tritt bei Betrachtung dieser Uebersicht über die einschlägige Literatur von neuem die ausserordentliche Seltenheit unseres Falles hervor.

Denn wenn auch Einzelheiten desselben schon hin und wieder zur Beobachtung kamen, als Gesamtheit der Besonderheiten ist derselbe bis jetzt in der Literatur einzig. Da alle diese Besonderheiten allein in der Annahme einer abnormen segmentären Veranlagung eine genügende und allseitige Erklärung finden, so darf umgekehrt unser Fall als ein selten präziser Beweis für die Richtigkeit einer derartigen Auffassung gelten. Es war durchaus nicht der Zweck dieser Arbeit, der nervösen oder irgend einer anderen Hypothese zur Erklärung der Sklerodermie die Existenzberechtigung zu bestreiten. Wir stehen vielmehr auf dem Standpunkt, dass die Erkrankung zur Zeit noch ein rein klinischer Sammelbegriff ist, durch die verschiedensten pathologischen Ursachen veranlasst wird und deshalb auch je nach dem einzelnen Falle die verschiedensten Erklärungen zulässt. Es mögen also andere Fälle mit Recht als vasomotorisch-trophische Neurose erklärt werden. Unser Fall aber lässt nur eine Auffassung zu, die der abnormen segmentären Veranlagung; lediglich als Beitrag und Stütze zu der Lehre dieser Auffassung ist die Arbeit gedacht.

Zum Schlusse ist es mir eine angenehme Pflicht, meinem hochverehrten Lehrer Herrn Professor Dr. F. Penzoldt, sowie auch Herrn Privatdozent Dr. F. W. Jamin für die Ueberlassung des Falles und ihre gütige Hilfe meinen ergebensten Dank auszusprechen.

Lebenslauf.

Ich Otto Johannes Wilhelm Kalb, prot. Konfession, wurde geboren am 1. November 1880 in Thalmässing in Mittelfranken, als Sohn des dortigen Arztes Dr. Otto Kalb und seiner Ehefrau Marie geb. Hauser. Zunächst erhielt ich 4 Jahre Privatunterricht und trat dann, als meine Eltern nach Augsburg übersiedelten, im September 1890 in das dortige Gymnasium bei St. Anna ein. Juli 1899 absolvierte ich dasselbe und widmete mich dann dem Studium der Medizin. Ich studierte zunächst 4 Semester in Erlangen und bestand dort am Schlusse des 4. Semesters meine ärztliche Vorprüfung. Hierauf ging ich je ein Semester nach München und Kiel und kehrte dann nach Erlangen zurück, wo ich am 6. Juni 1904 mein Approbationsexamen beendigte.

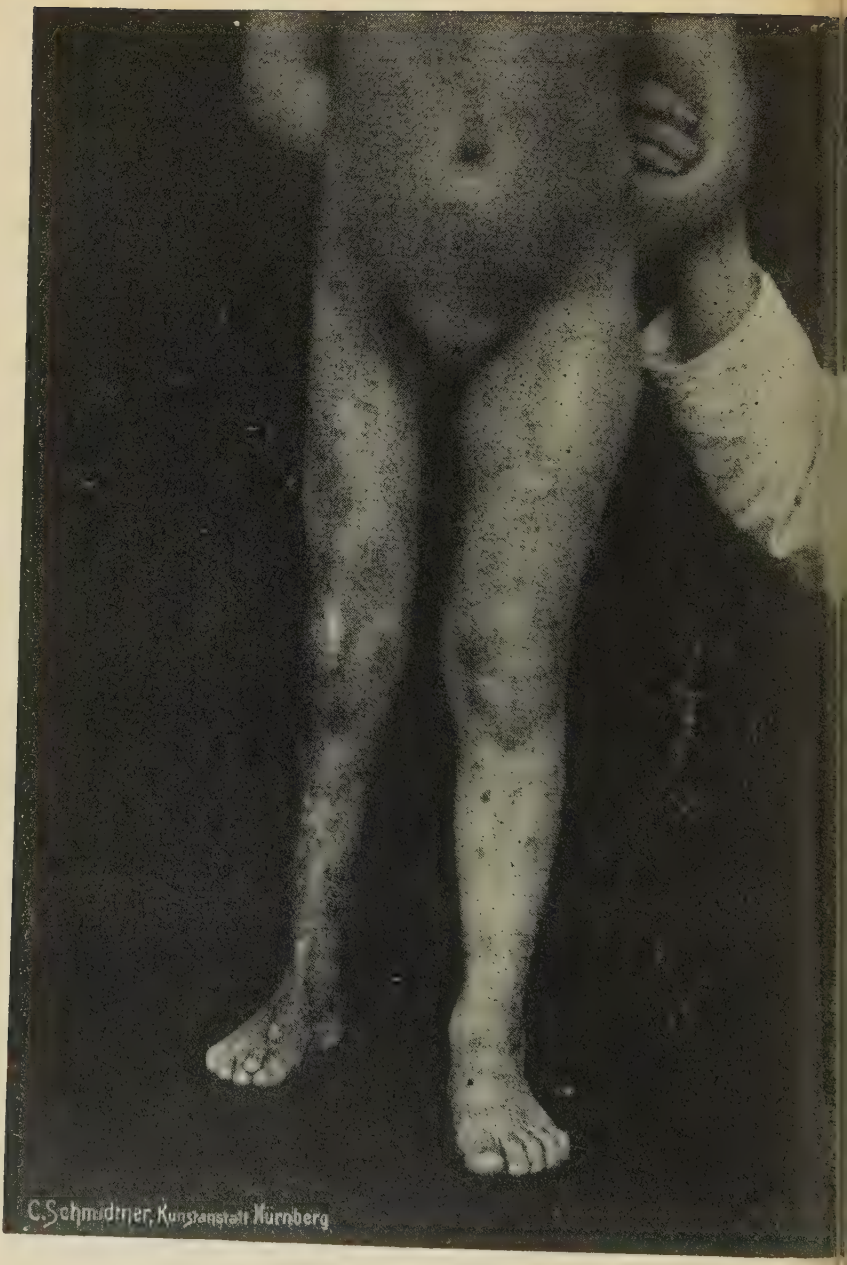
C. Schmidtner, Kunstanstalt Nürnberg

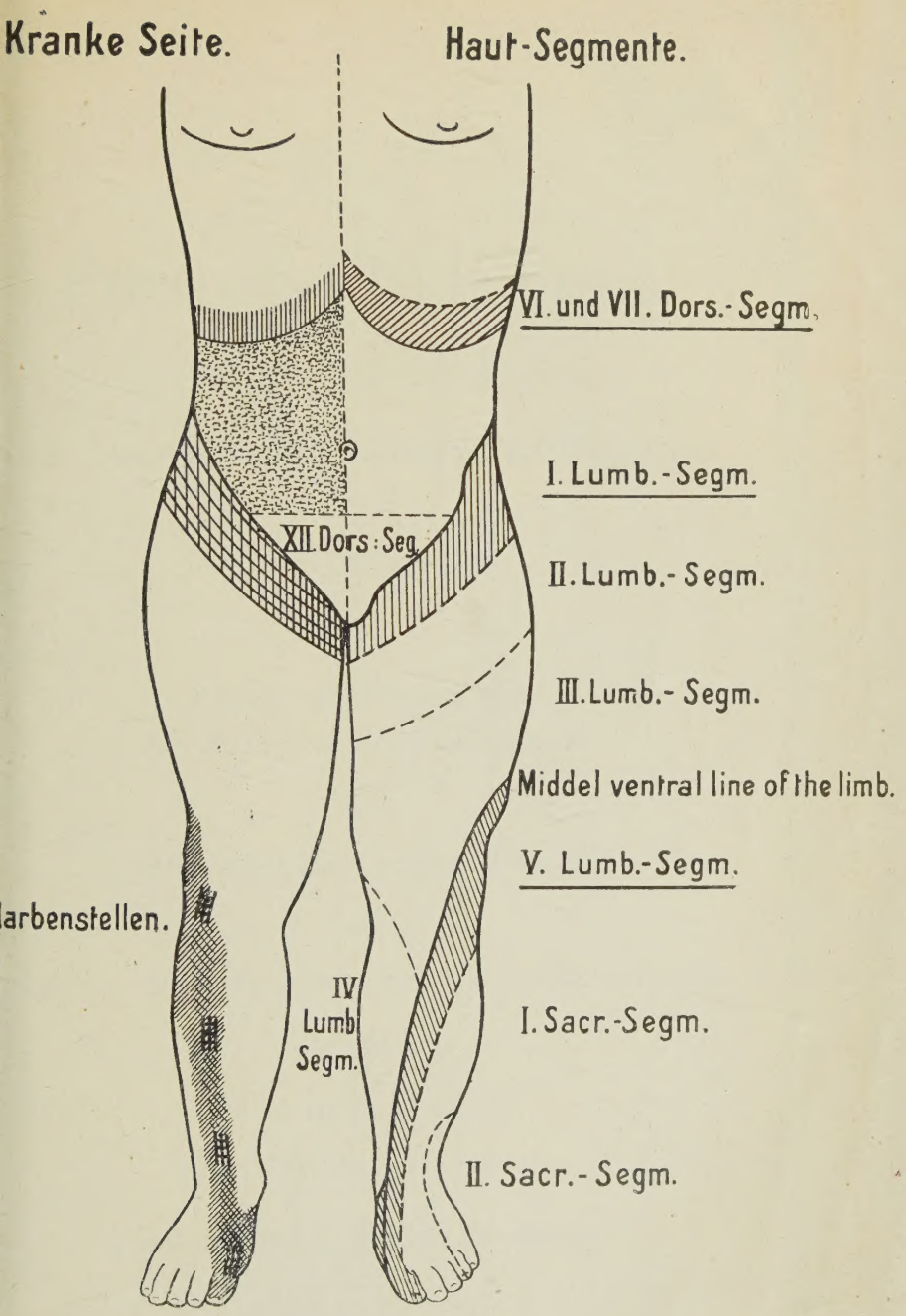
Kranke Seite.
Haut-Segmente.
VI. und VII. Dors.-Segm.
I. Lumb.-Segm.
XII. Dors. Seg.
II. Lumb.-Segm.
III. Lumb.-Segm.
Middel ventral line of the limb.
V. Lumb.-Segm.
arbenstellen.
IV
Lumb
Segm.
I. Sacr.-Segm.
II. Sacr.-Segm.